INSTITUT DE FORMATION EN MASSO-KINÉSITHÉRAPIE

- BERCK-SUR-MER -

LUXATION ANTÉRIEURE DU LUNATUM ASSOCIÉE À UNE RUPTURE DES LIGAMENTS SCAPHO-LUNAIRE ET LUNO-TRIQUETRAL : RÉHABILITATION NEURO-MUSCULAIRE

Anterior luxation of the lunatum associated with rupture of the scapholunate and lunotriquetral ligaments: neuro-muscular rehabilitation

Étude d'un cas clinique effectuée au sein de l'Institut Sud Aquitain de la Main et du Membre Supérieur à Biarritz

Période de stage : du 01 août au 2 septembre 2016

Encadrement MK : **Grégory Mesplie**

Directeur de mémoire : **Nicole Rebouillet**

Candice Gohier

DE Session 2017

SOMMAIRE

RÉSUMÉ

I BILAN 1

I.1 DOSSIER MÉDICAL 1
I.2 BILAN ALGIQUE 2
I.3 BILAN MORPHOSTATIQUE 2
I.4 BILAN CUTANÉ, TROPHIQUE, INFLAMMATOIRE 3
I.5 BILAN ARTICULAIRE 3
I.6 BILAN MUSCULAIRE 4
I.7 BILAN DE LA SENSIBILITÉ 6
I.8 BILAN FONCTIONNEL 7
I.9 BILAN PSYCHOLOGIQUE 8

II DIAGNOSTIC KINÉSITHÉRAPIQUE ET OBJECTIFS 9

II.1 DIAGNOSTIC KINÉSITHÉRAPIQUE 9
II.2 OBJECTIFS 10
II.3 PRINCIPES ET PRÉCAUTIONS 10

III TRAITEMENT KINÉSITHÉRAPIQUE 11

III.1 TECHNIQUES À VISÉE ANTALGIQUE ET DÉCONTRACTURANTE 13
III.2 AUGMENTER LES AMPLITUDES ARTICULAIRES 15
III.3 RÉHABILITATION NEURO-MUSCULAIRE 17

IV DISCUSSION 23

BIBLIOGRAPHIE

ANNEXES

RÉSUMÉ

Le fonctionnement normal du poignet repose sur la mobilité relative des pièces osseuses les unes par rapport aux autres, contrôlée par la morphologie de ces pièces et le système ligamentaire. Les ligaments scapho-lunaire et luno-triquetral sont les deux ligaments essentiels de ce système qui induisent à eux deux une grande partie de la stabilité du carpe par deux composantes, une mécanique et une proprioceptive.
Une atteinte de ces ligaments représente une urgence fonctionnelle. Seule une prise en charge précoce et adaptée permettra d'envisager une restitution optimale du poignet.
Le patient suivi au cours de cette prise en charge a subi une luxation antérieure du lunatum entraînant une rupture de ces deux ligaments essentiels. Une intervention chirurgicale a permis de réaligner les os du carpe grâce à un brochage.
Le bilan initial réalisé 71 jours après la chirurgie a mis en évidence la persistance de douleurs mécaniques en fin d'amplitude sur un poignet inflammatoire. Nous avons également noté une amplitude limitée ainsi qu'un manque de force significatif des muscles de la main et du poignet.
Ce déficit musculaire et l'importance d'avoir un poignet stable ont conduit à mettre en place un traitement axé sur la reprogrammation sensori-motrice. Ce concept fait appel à la stimulation sensorielle pour restaurer l'acte moteur. Chaque technique de rééducation, que ce soit le massage, les techniques actives ou passives ont un rôle dans cette reprogrammation.
Cette ligne directive de traitement a pour but de stimuler les sens conscients et inconscients du système sensori-moteur tout en respectant l'anatomie et la biomécanique du poignet.
La lésion associée des ligaments scapho-lunaire et luno-triquetral nous a contraint d'analyser avec rigueur cette anatomie et cette biomécanique et de faire des choix dans la réhabilitation musculaire, chacune étant protégée par un muscle nocif pour l'autre.
Les délais chirurgicaux devant être respectés, l'objectif de cette prise en charge était de préparer au mieux la mise en contrainte des articulations scapho-lunaire et luno-triquetrale afin de récupérer un geste fonctionnel pour les activité professionnelles et sportives du patient, le plus rapidement possible.

Mots clés : contrôle sensori-moteur, kinésithérapie, ligament luno-triquetral, ligament scapho-lunaire, luxation, proprioception.
Key words **:** *sensorimotor control, physiotherapy, scapholunate ligament, lunotriquetral ligament, dislocation, proprioception.*

I BILAN

I.1 DOSSIER MÉDICAL

I.1.1 Présentation du patient

Monsieur O. (M. O.), droitier, est âgé de 24 ans et vit seul dans un appartement à Bayonne. Son moyen de locomotion principal est la moto mais il lui arrive de conduire une voiture. Il est parachutiste dans l'armée depuis 6 ans. Les entraînements militaires lui demandent un travail physique régulier de musculation. En dehors de ses activités professionnelles, M. O. pratique le crossfit et la course à pieds à raison de trois fois par semaine.

I.1.2 Histoire de la maladie

Le 25 mai 2016 M. O. réalise une mauvaise réception en saut en parachute lors d'un entrainement professionnel. Le poignet gauche subit un mécanisme en hyper-extension lors du contact avec le sol. Une douleur importante est survenue 10 minutes après la réception avec l'apparition d'une « boule » au niveau de la face dorsale du poignet lui donnant l'impression que l'os « sortait de la main ». Il est admis aux urgences de Pau où seule une radio est réalisée, à la suite de laquelle est diagnostiquée une simple entorse du poignet.

Le 30 mai 2016 M. O. est pris en charge par un chirurgien du service SOS Main de la clinique Aguilera de Biarritz selon les recommandations du médecin militaire, service dans lequel il passe un arthroscanner (*Annexe 1*).

Il est alors diagnostiqué une luxation antérieure complète du lunatum avec rupture totale des ligaments scapho-lunaire (SL) et luno-triquetral (LT). Cette rupture est traitée en chirurgie par brochage le 1 juin 2016 (*Annexe 2*), broches qui ont été retirées le 13 juillet 2016. Il est alors en arrêt de travail jusqu'au 30 juillet.

M. O. est parti en vacances en Corse la deuxième semaine d'août pour faire de la randonnée au cours de laquelle il fit une chute sur le poignet gauche, qu'il estime « sans conséquence ».

I.1.3 Antécédents

M. O. présente comme antécédents une luxation de l'épaule gauche lors d'un accident de moto en 2012 et une ablation du ménisque gauche en 2015.

I.1.4 Projet du patient

M. O. souhaite reprendre ses activités professionnelles et le sport le plus tôt possible. Il espère être opérationnel pour un stage de préparation militaire qui a lieu au mois d'octobre, stage demandant un travail physique important dans lequel ses mains seront très sollicitées.

I.2 BILAN ALGIQUE

M. O. ressent une douleur mécanique en fin d'amplitude à la mobilisation active et passive qu'il évalue à 2/10 sur l'Échelle Numérique Analogique (ENA) à la partie interne de la face dorsale de la main. Il exprime une sensation d'étirement dans ces amplitudes extrêmes, sensation plus importante à la prono-supination.

I.3 BILAN MORPHOSTATIQUE

M. O. ne montre pas d'attitude protectrice du membre supérieur, la douleur étant absente au repos. Il avait une orthèse de repos (*Figure 1)* jusqu'au 30 juillet. Il utilise encore cette orthèse lors d'activités physiques pouvant lui provoquer des douleurs, comme la course à pieds ou les sauts.

Figure 1 : Orthèse de repos.

I.4 BILAN CUTANÉ, TROPHIQUE, INFLAMMATOIRE

- **Bilan cutané**

La cicatrice est identifiable à la partie médiane de la face dorsale du poignet (*Figure 2*). Mesurant 7,5 cm de long, elle est non adhérente et ne révèle pas de rougeur.

Figure 2 : Cicatrice face dorsale du poignet.

- **Bilan trophique**

Le poignet de M. O. présente un œdème à prédominance inflammatoire. Les signes du godet et de Stemmer sont négatifs. Il est objectivé par une périmètrie (*Annexe 3)* qui révèle une différence de 0,5 cm au niveau de l'axe bi-styloïdien par rapport au poignet sain.

- **Bilan vasculaire**

Une mesure de la température cutanée est réalisée grâce à un thermomètre laser. Ce dernier met en évidence une température cutanée de 32°C à gauche par rapport à 29°C à droite.

M. O. ne présente pas de signe clinique de syndrome douloureux régional complexe. Le pouls radial est correctement perçu.

I.5 BILAN ARTICULAIRE

Les articulations sus-jacentes (épaule, coude exceptée l'articulation radio-ulnaire distale), et les articulations sous-jacentes (carpo-métacarpiennes, métacarpo-phalangiennes et inter-phalangiennes) ne présentent aucun déficit comparativement au côté sain.

- **Bilan qualitatif**

Lorsque l'on demande à M. O. de réaliser des mouvements alternatifs du poignet en flexion, extension, pronation, supination, on observe une amplitude limitée à gauche comparativement au côté sain. Les mouvements sont réalisés de manière fluide, sans à-coups avec une vitesse similaire des deux côtés. Les surpressions actives sont sans effet lors des premiers mouvements. Il dit ressentir une sensation d'étirement global dans le poignet au bout de 14 mouvements de flexion/extension. On note des résultats identiques pour les mouvements d'inclinaison radiale, ulnaire et de prono-supination.

Lors que les mouvements sont réalisés en passif la fin de course ressentie est élastique dure, révélant une limitation d'origine capsulo-ligamentaire. En revanche, les surpressions passives entraînent des craquements sur les mouvements de prono-supination, en particulier au niveau de l'articulation radio-ulnaire distale.

- **Bilan quantitatif**

Les mesures goniométriques mettent en évidence un déficit global de 59 % de la mobilité globale active avec une flexion de poignet limitée à 25°, une extension de 30°, une inclinaison radiale et ulnaire de 10°, en comparatif au côté droit (*Annexe 4*).

La mesure de l'empan, c'est-à-dire la distance entre le pouce et l'auriculaire, est inférieure de 3 cm à gauche.

L'évaluation de la mobilité passive permet d'améliorer les amplitudes articulaires puisque le déficit global s'est résorbé de 6 %.

I.6 BILAN MUSCULAIRE

I.6.1 Bilan qualitatif

L'immobilisation succédant à l'intervention chirurgicale a restreint l'utilisation du membre pour les activités de la vie quotidienne, induisant des répercutions sur les muscles de l'avant-bras et de la main.

- **Palpation musculaire** : elle met en évidence des contractures antalgiques [1] des muscles de la loge thénar ainsi qu'au niveau du corps charnu des extenseurs du poignet. Les muscles se contractent pour réduire la douleur présente initialement au niveau de l'articulation du poignet.

- **Amyotrophie musculaire** : deux mesures ont été effectuées comparativement au côté sain, mettant en évidence une amyotrophie d'1 cm au niveau des diaphyses métacarpiennes et de 6 cm au quart supérieur de l'avant-bras.
- **Hypo-extensibilité musculaire** : les tests ne révèlent aucune hypo-extensibilité.

I.6.2 Bilan quantitatif

M. O. est assis, appuis stables et corrects, coude au corps fléchit à 90° évitant ainsi toute compensation du tronc et des épaules. Cette position de référence est utilisée pour chaque mesure de l'évaluation musculaire afin d'être reproductible. Les mesures sont réalisées grâce à des dynamomètres de Jamar® spécifiques au poignet et à la main (*Tableau I et II*) (*Annexe 5*) [2].

10/08/2016	Côté pathologique / sain			Côté pathologique / Sain	
Fléchisseurs (Kg)	2,5	7,5	**Stabilisateurs ulnaires**	6	12
% de déficit	33 %		% de déficit	50 %	
Extenseurs (Kg)	7,5	15	**Stabilisateurs radiaux**	8	11
% de déficit	50 %		% de déficit	73 %	
Supinateurs	100	160	**Pronateurs (Kg)**	110	180
% de déficit	63 %		% de déficit	61 %	

Tableau I : Force du poignet.

10/08/2016	Côté pathologique / sain			Côté pathologique / Sain	
Pinch (Kgms)	4	7	**Pince pulpo-pulpaire (Kgms)**	7	11
% de déficit	57 %		% de déficit	63 %	
Grasp (Kgs)	16	44	**Poigne (psi)**	5	42
% de déficit	36 %		% de déficit	12 %	
Force intrinsèque	8,1	10			
% de déficit	81 %				

Tableau II : Force de la main.

Ces valeurs mettent donc en évidence une faiblesse musculaire globale des muscles stabilisateurs et dynamiques du poignet, mais également des muscles intrinsèques de la main.

I.7 BILAN DE LA SENSIBILITÉ

I.7.1 Évaluation de la sensibilité superficielle

Une hypoesthésie est identifiée autour de la cicatrice grâce au test du pic-touche pour lequel M. O. a répondu correctement à 6 essais sur 10.

La pallesthésie est testée grâce à un appareil vibratoire permettant de déterminer l'existence d'une perception vibratoire : le Vibralgic®. Nous plaçons l'outil au niveau de l'articulation du poignet, à mi-distance des styloïdes radiale et ulnaire, préréglé sur une fréquence de base de 100 Hz [2]. Le patient nous indique s'il ressent la vibration. Aucun trouble n'est détecté.

I.7.2 Évaluation de la proprioception

La proprioception représente la capacité à percevoir un mouvement, appelée statesthésie, et la capacité à détecter un mouvement, appelée kinesthésie. Elle est indispensable pour obtenir une stratégie de stabilisation efficace face à un déséquilibre [3].

Elle est testée les yeux fermés avec le port d'un casque anti-bruit pour éliminer toute afférence extérieure.

La statesthésie est testée grâce à un arthromoteur spécifique à l'articulation du poignet (*Figure* 3). Le poignet sain est positionné dans une position cible pendant 3 secondes pour que M. O. ressente la position. L'articulation est ensuite positionnée en position neutre avant d'être remobilisée vers la position cible. Le patient doit être capable de signaler lorsqu'il se situe dans la position de référence. On n'observe aucun déficit.

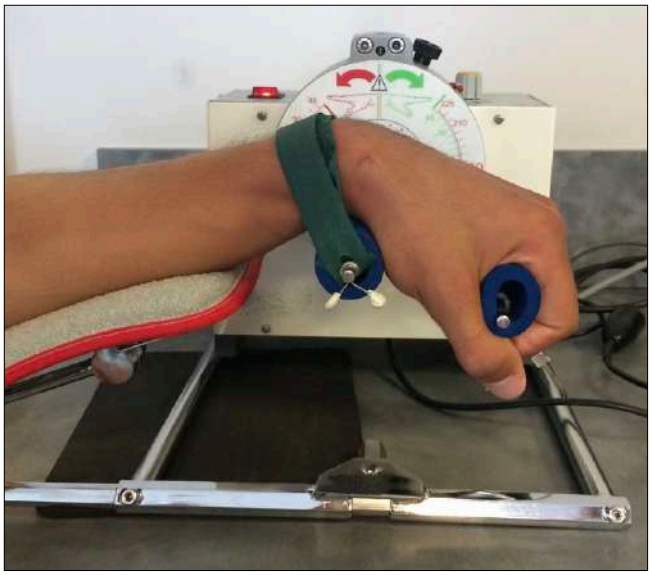

Figure 3 : Arthromoteur spécifique au poignet.

Le seuil de détection de mouvement, la kinesthésie, est testé grâce à l'arthromoteur. Nous demandons au patient de dire « TOP » dès qu'il sent un mouvement du poignet, que ce soit vers la flexion ou l'extension [4]. Le mouvement est initié à partir d'un poignet en position neutre. Le patient doit complètement relâcher le poignet. Nous réalisons le mouvement 10 fois de suite, côté sain et côté pathologique et nous faisons une moyenne du temps de latence du patient. Nous mettons en évidence un trouble de la kinesthésie puisque qu'il y a un écart moyen de 0,6 seconde entre les deux poignets.

La stabilité du poignet est dépendante de la réactivité musculaire, ce qui nous conduit à réaliser ce test. De plus, la reconnaissance de l'initiation du mouvement de cette articulation à différents angles articulaires pendant la mobilisation passive avec une vision bloquée peut améliorer le sens conscient de la kinesthésie [5].

I.8 BILAN FONCTIONNEL

M. O. est handicapé dans sa vie de tous les jours, que ce soit lors des activités professionnelles ou des loisirs. Son travail lui demande des entraînements physiques avec une sollicitation quasiment permanente des mains ; des pompes, des tractions, du tir, etc. Ce sont des mouvements qu'il retrouve lorsqu'il pratique le crossfit. Il exerce actuellement son activité professionnelle sous couvert d'adaptation de son poste de travail. La pratique habituelle de son sport est également restreinte, interdisant l'utilisation du poignet. M. O. est également limité dans ses déplacements qu'il avait l'habitude de réaliser en moto. Celle-ci lui déclenche des douleurs au bout d'un certain temps. Il reste toutefois autonome en utilisant la voiture mais ce n'est pas son moyen de transport privilégié. Étant droitier, M. O. est peu limité dans les activités de la vie quotidienne tel que l'habillage, la toilette, ou encore la cuisine.

Le questionnaire *Quick-Dash*, auto-questionnaire permettant de mettre en évidence le ressenti et les capacités du patient pendant les 7 derniers jours (*Annexe 6*) a été réalisé et obtient un score de 59/100. Plus celui-ci est élevé plus la qualité de vie est basse [6].

Le *Mayo Wrist Score* permet de compléter le questionnaire précédent [7]. Il étudie l'intensité de la douleur, l'aptitude à la reprise professionnelle, la mobilité et la force. Le score obtenu est de 55, score considéré comme pauvre car inférieur à 60. Plus on se rapproche de 100 plus le résultat est bon (*Annexe 7*).

Un bilan 400 points est réalisé [8]. Il évalue qualitativement l'utilisation de la main dans les activités de la vie quotidienne. Il comprend 4 épreuves chacune notée sur 100 ; la mobilité de la main, la force, les prises mono manuelles et la coordination bi-manuelle. M. O. obtient

respectivement les scores de 100, 28, 100 et 93 (*Annexe 8*) pour un score global de 321/400, mettant ainsi en évidence un déficit important de force de la main gauche et un léger déficit de coordination bi-manuelle notamment pour les activités demandant de la finesse.

I.9 BILAN PSYCHOLOGIQUE

M. O. montre de l'impatience vis-à-vis de la reprise de toutes les fonctions du poignet au travail et pour les loisirs. Il dit également en « avoir marre de devoir se limiter » lors de ces activités, la reprise rapide du travail étant importante pour lui.
Il est de ce fait très impliqué et volontaire en rééducation. Cependant, les délais de cicatrisation à respecter sont à lui rappeler régulièrement.

II DIAGNOSTIC KINÉSITHÉRAPIQUE ET OBJECTIFS

II.1 DIAGNOSTIC KINÉSITHÉRAPIQUE

M. O. est pris en charge pour une luxation antérieure complète du lunatum gauche accompagnée d'une rupture des ligaments scapho-lunaire et luno-triquetral, traitée par brochage. Il est militaire et se retrouve diminué dans sa pratique professionnelle et lors de ses loisirs. Il présente des déficits liés à l'intervention chirurgicale et l'immobilisation qui a suivie. Il est motivé en rééducation et déplore le fait de devoir freiner ses activités, la douleur étant quasiment absente.

II.1.1 Anomalies de structure

A ce jour, les anomalies de structure sont les suivantes :

- Douleur mécanique face postéro-externe du poignet gauche en fin de mouvement accompagnée d'une sensation d'étirement ;
- Œdème inflammatoire du poignet ;
- Température cutanée élevée ;
- Déficit articulaire des amplitudes actives et passives du poignet ;
- Déficit global de force du poignet et de la main ;
- Perte de trophicité musculaire de l'avant-bras et de la main ;
- Troubles de la sensibilité superficielle et de la kinesthésie.

II.1.2 Dysfonctions

Ces anomalies de structure entrainent des dysfonctions dans la vie quotidienne :

- Port d'une orthèse pour les activités physiques ;
- Limitation de l'utilisation du poignet gauche.

II.1.3 Perturbations situationnelles

Ces dysfonctions entrainent des perturbations situationnelles :

- Incapacité de la reprise totale du travail ;
- Loisirs très limités ;
- Baisse de moral.

II.2 OBJECTIFS

II.2.1 À court terme

- Résorber le phénomène inflammatoire ;
- Retrouver un poignet indolore ;
- Augmenter les amplitudes articulaires, en particulier l'extension de poignet ;
- Renforcer et augmenter l'endurance musculaire des muscles stabilisateurs du poignet ainsi que les muscles intrinsèques de la main.

II.2.2 À moyen terme

- Améliorer la vigilance musculaire des stabilisateurs du poignet ;
- Améliorer le contrôle sensori-moteur du poignet afin d'éviter une récidive ;
- Optimiser la reprise des loisirs en intégrant des mouvements en chaîne fermée.

II.2.3 À long terme

- Réintégrer le poignet dans les activités de la vie quotidienne, les loisirs et le travail.

II.3 PRINCIPES ET PRÉCAUTIONS

Cette prise en charge débute à 71 jours de l'intervention chirurgicale. Nous sommes dans la deuxième phase de réparation ligamentaire pendant laquelle il persiste encore une relative fragilité des ligaments. Les consignes du chirurgien sont donc de les remettre progressivement en contrainte tout en évitant les compressions par une sollicitation excessive des fléchisseurs du poignet. Ces compressions peuvent exercer des contraintes importantes sur la première rangée du carpe et mettre en tension les ligaments scapho-lunaire et luno-triquetral.

Lors de la prise en charge, les précautions seront :

- Respecter les consignes du chirurgien énoncées ci-dessus ;
- Rester infra-douloureux lors des mobilisations et lors des exercices ;
- Expliquer le but de chaque exercice avec un vocabulaire adapté afin que le patient intègre et comprenne les objectifs de la rééducation ;
- S'assurer de la compréhension des consignes données ;
- Être à l'écoute des demandes et des craintes du patient vis-à-vis de la reprise du travail et des loisirs.

III TRAITEMENT KINÉSITHÉRAPIQUE

Kapandji décrit le carpe comme un ensemble d'os à « géométrie variable », assurant un rôle de stabilité au poignet [9]. En effet, les os du carpe sont peu mobiles entre eux mais un déplacement modifie leurs rapports en fonction du mouvement et des contraintes que subit le poignet. La première rangée du carpe, composée du scaphoïde, du lunatum et du triquetrum, est décrite par Aviva L. Wolff et Scott W. Wolfe [10] comme étant un segment mobile intercalé entre la rangée distale du carpe et les extrémités des deux os de l'avant-bras. Les os de cette rangée sont liés entre eux par de forts ligaments intercarpiens, notamment le ligament scapho-lunaire (SL) et le ligament luno-triquetral (LT).

Le ligament SL est en forme de C et joint les parties proximales, dorsales et palmaires des surfaces articulaires du scaphoïde et du lunatum, la portion dorsale étant la plus résistante [11]. Le ligament LT a une configuration identique mais à l'inverse, la portion palmaire est la plus résistante [12]. A leur partie les plus résistante ces deux ligaments possèdent une concentration importante de corpuscules de Ruffini. Ce sont des mécanorécepteurs prédominant au sein des ligaments du poignet. Ils jouent un rôle important dans la proprioception de ces articulations [13].

D'un point de vue biomécanique, la stabilité du lunatum dépend de l'intégrité de ses attaches avec le scaphoïde et le triquetrum. Si le ligament scapho-lunaire est rompu il bascule en avant par une extension dans la radio-carpienne, phénomène appelé *Dorsal Intercaled Segment Instability* (D.I.S.I) alors que si le ligament luno-triquetral est rompu il bascule en arrière par une flexion, phénomène appelé *Volar Intercaled Segment Instability* (V.I.S.I) [9]. Le lunatum est donc soumis à des contraintes opposées imposées par l'orientation des surfaces articulaires.

L'ensemble musculaire du poignet modifie également cette architecture en induisant une supination ou une pronation du médiocarpe grâce à une contraction isométrique de muscles spécifiques [14] On distinguera :

- Les muscles supinateurs, c'est-à-dire les long et court extenseurs radiaux du carpe, le fléchisseur ulnaire du carpe et le long abducteur du pouce, protecteurs de l'articulation SL puisqu'ils empêchent le scaphoïde d'aller en flexion/pronation, sens de la lésion SL ;
- Les muscles pronateurs, l'extenseur ulnaire du carpe (EUC) [15] et le fléchisseur radial du carpe (FRC), protecteurs de l'articulation LT en empêchant le triquetrum d'aller en flexion/supination, sens de la lésion LT.

- Le FRC pour son rôle protecteur à la fois de l'articulation SL et LT [16] en empêchant la flexion du scaphoïde par le passage tendineux sur le pôle proximal et en induisant une pronation de la 2ème rangée du carpe grâce à son insertion distale. Ces rotations opposées aboutissent à une coaptation des articulations SL et LT, en particulier dans la position d'extension du poignet. C'est un des premiers muscles a être stimulé lorsque le ligament SL est en tension grâce à un réflexe proprioceptif induit par les nombreux mécanorécepteurs du segment dorsal de ce ligament.

La luxation complète du lunatum a entraîné une rupture totale des ligaments SL et LT dans lesquels sont incorporés des mécanorécepteurs principalement de type Ruffini, terminaisons nerveuses à seuil bas et à adaptation lente [13]. Ils détectent le changement de position du poignet et envoient un signal dans le but d'obtenir une augmentation de l'apport musculaire efférent nécessaire à la stabilité de l'articulation.

Ainsi, nous pourrons considérer le poignet de M. O. comme étant stable et apte à reprendre entièrement ses fonctions lorsqu'il répondra aux critères suivant, permettant de poser les objectifs de rééducation [17] :

- Les os et les surfaces articulaires correspondantes doivent avoir une forme normale avec les ligaments cicatrisés ;
- Un système sensori-moteur (SSM), contrôlant les mécanismes de stabilisation neuro-musculaire des articulations, fonctionnel avec une innervation correcte de la capsule et des ligaments ;
- Des muscles stabilisateurs actifs et efficaces face à une déstabilisation du poignet.

A ce jour, nous sommes à J+71 de l'intervention chirurgicale. Les délais cicatriciels font que nous sommes encore dans la phase de fragilité relative qui dure 90 jours. Les ligaments peuvent commencer à être mis progressivement en contrainte grâce à une rééducation motrice et proprioceptive adaptée, tout en restant vigilant à ne pas créer de douleurs.

Cette rééducation se base sur les aspects anatomiques et biomécaniques énoncés précédemment pendant laquelle nous privilégierons le renforcement isométrique des muscles protecteurs des articulations SL et LT tout en apportant des informations proprioceptives afin de réintroduire le poignet dans les activités de la vie quotidienne.

III.1 TECHNIQUES À VISÉE ANTALGIQUE ET DÉCONTRACTURANTE

III.1.1 Fluidothérapie

Nous utilisons de l'eau chaude afin d'obtenir un relâchement musculaire et un assouplissement des tissus par augmentation de leur viscoélasticité [2]. En début de séance, le patient doit réaliser des mouvements lents et indolores dans les amplitudes disponibles en plongeant la main dans cette eau. Cela permet de préparer les articulations en favorisant l'augmentation des amplitudes articulaires grâce à l'effet thermique de l'immersion. La conséquence en est une vasodilatation périphérique, une diminution généralisée du tonus musculaire facilitant la mobilisation et une élévation du seuil de la douleur entraînant un effet antalgique [18].

L'auto-mobilisation à vitesse lente en immersion permet au patient de réintégrer la sensation corticale du mouvement et ainsi nourrir le schéma corporel [19] grâce à la pression hydrostatique et à la viscosité de l'eau. Elles sont à l'origine de stimuli sensoriels extéroceptifs permettant une meilleure perception de la position du poignet [18] tout en stimulant les récepteurs cutanés influençant également la perception de la position de l'articulation [4].

III.1.2 Massage

Le massage est réalisé à visée décontracturante, localisé sur les muscles de l'avant-bras, du poignet et de la main. Il agit sur la diminution du tonus musculaire, le relâchement des rénitences ainsi que sur la circulation des fluides [20]. Les manœuvres sont réalisées à rythme lent.

M. O. est assis face à nous, l'avant-bras posé sur la table recouverte par un coussin. Il s'agit de la position la plus confortable et accessible mais également la plus fonctionnelle pour le poignet. Le massage commence par la technique d'effleurage, consistant au glissement de la main sur les téguments sans les entraîner ou les déprimer. Il se poursuit par des pressions glissées, similaires à l'effleurage mais avec une compression des parties molles sous-jacentes. Associée à des pressions statiques, cette technique permet de localiser les contractures musculaires et d'avoir un effet antalgique décontracturant car elle favorise la sécrétion d'endorphine. Le massage est poursuivi par un pétrissage profond qui consiste à saisir, soulever et mobiliser les muscles les uns par rapport aux autres, en réalisant une pression, un début de torsion et un allongement de ces derniers. Cela permet d'entretenir et d'améliorer l'élasticité et l'extensibilité musculaire et entraîner une décontraction musculaire [20].

III.1.3 Cryothérapie

Cette technique est utilisée en fin de séance afin de limiter l'inflammation locale qui peut être accentuée par sur-sollicitation du poignet au cours de celle-ci. Les effets recherchés sont donc [21] :

- Anti-inflammatoire grâce à la vasoconstriction des vaisseaux permettant la chute du débit sanguin, donc la limitation d'un œdème, ainsi que le ralentissement du métabolisme cellulaire limitant la libération des médiateurs de l'inflammation ;
- Myorelaxant grâce à la baisse du tonus musculaire par l'inhibition des motoneurones γ ;
- Antalgique grâce aux effets anti-inflammatoires ainsi qu'au ralentissement de la conduction des fibres nociceptives et à la baisse d'excitabilité des nocicepteurs.

La séance se termine par 20 minutes de cryothérapie à 0°C couplée à un système de compression (*Figure 4*) permettant de drainer l'œdème grâce à un manchon englobant la main.

Figure 4 : Cryothérapie compressive grâce au Game Ready®.

Nous privilégions la cryothérapie en fin de séance pour les effets énoncés puisqu'au cours de celle-ci le poignet est sollicité de manière excessive par rapport au reste de la journée. Cela limite la manifestation d'une réaction inflammatoire et l'effet antalgique est apprécié par le patient.

A la fin de la prise en charge les douleurs se sont nettement améliorées. On note l'absence de douleurs mécaniques. Seule une gêne avec une sensation de lourdeur non douloureuse apparaît après une activité sportive, laissant toujours le poignet gauche au repos.

III.2 AUGMENTER LES AMPLITUDES ARTICULAIRES

Ces techniques sont réalisées par le thérapeute, couplées au massage décrit précédemment. Le patient est donc installé dans la même position, assis face au thérapeute qui applique des techniques de mobilisations passives et actives, d'abord de manière globale puis analytique. Elles ont un effet sur [22] :

- La sensibilité et notamment la proprioception en permettant d'entretenir le schéma corporel par la sollicitation des différentes structures que sont la peau, les muscles, les éléments ostéo-articulaires ;
- La douleur grâce à un effet antalgique en activant le phénomène de gate control ;
- Les muscles en entraînant des modifications de longueur, permettent d'entretenir le système sensori-moteur puisque les mobilisations lentes conduisent à une adaptation motrice du groupe musculaire sollicité ;
- Les téguments en faisant glisser les différents plans cutanés et sous-cutanés, rétablissant ainsi leurs propriétés élastiques ;
- La circulation en créant un phénomène de pompage grâce à l'étirement des fascias, favorisant ainsi le retour veineux, par action sur la vis a latere, mode de circulation de retour activé par les phénomènes de pression/dépressions des parois veineuses.

Ce massage-mobilisation est réalisé de manière systématique, l'objectif principal est le gain en amplitude articulaire. Nous commençons par ces mobilisations afin de rendre une certaine souplesse au poignet, le patient sentant son poignet « raide » les jours sans séance.

III.2.1 Mobilisations passives analytiques globales

Le thérapeute réalise des mouvements globaux de pronation, supination, flexion, extension, inclinaisons ulnaire et radiale du poignet, en tenant compte des axes et des plans physiologiques des mouvements. La mobilisation se fait grâce à une prise mobilisatrice en dragonne au niveau du carpe et une contre-prise stabilisatrice styloïdienne. Elle est réalisée dans toute l'amplitude disponible, en restant infra-douloureux.

Le mouvement de lancer de fléchette ou « *Dart Throwing Motion* » [4] qui part d'une position d'extension radiale vers la flexion ulnaire provoque un déplacement minime de la première rangée du carpe. L'essentiel du mouvement est réalisé au niveau de l'articulation médio-

carpienne. Il est donc à privilégier afin de réduire les contraintes sur les ligaments SL et LT tout en entretenant la mobilité globale.

III.2.2 Mobilisations passives analytiques spécifiques

Elles ne s'intéressent qu'à une seule articulation à la fois. Le but est de récupérer de la mobilité articulaire et ainsi recréer une dynamique de mouvement entre les os du carpe et les os environnants. Le thérapeute associe à la fois des mouvements de glissements physiologiques et des mouvements de légère décoaptation.

Des manœuvres de traction-glissement sont réalisées entre le radius et l'ulna, entre le radius et la 1ère rangée du carpe et entre la 1ère et la 2ème rangée du carpe, ainsi que des manœuvres spécifiques du lunatum avec les os voisins :

Mobilisation articulation radio-ulnaire distale : l'objectif est d'imprimer des glissements différentiels entre la cavité radiale et la surface cylindrique ulnaire maintenues entre les pouces et les index dans toutes les situations de prono-supination. Nous privilégions le glissement postérieur de l'ulna par rapport au radius pour récupérer les degrés manquants de supination. En effet, le glissement se fait dans le sens inverse au roulement puisque nous mobilisons une surface convexe sur une surface concave [19].

Mobilisation articulation radio-carpienne : lors de la flexion, deux tiers du mouvement est réalisé dans cette articulation. Nous mobilisons une surface convexe sur une surface concave, nous réalisons donc un glissement postérieur dans le but de récupérer le mouvement de flexion [19]. La mobilisation est réalisée avec une contre-prise anté-brachiale et une prise interdigitale. Nous combinons un mouvement d'inclinaison ulnaire, mouvement associée de manière physiologique grâce à l'orientation des surfaces articulaires.
Le glissement inverse est réalisé dans le but de récupérer le mouvement d'extension, on y associe cette fois-ci une inclinaison radiale.

Mobilisation articulation médio-carpienne : le fonctionnement des articulations radio-carpienne et médio-carpienne est interdépendant, il est donc indispensable de mobiliser cette articulation. De plus, deux tiers du mouvement d'extension se fait à ce niveau, l'articulation radio-carpienne étant rapidement bloquée par la butée contre la marge postérieure du radius sur le carpe [9]. L'interligne articulaire a une conformité particulière, il est concave dans le tiers latéral et convexe dans les deux tiers médiaux.
Dans le but de récupérer le mouvement d'extension, nous réalisons un glissement postérieur de la partie latérale. Le glissement se fait dans le même sens que le roulement puisqu'il s'agit du mouvement d'une surface concave sur une surface convexe. Le glissement antérieur de la

partie médiale est privilégié, partie où le glissement se fait dans le sens inverse au roulement [19]. Nous stabilisons les os proximaux par une prise pouce-index et mobilisons les os distaux par une même prise, avec l'autre main. Chacun de ces mouvements accessoires est combiné au mouvement global d'extension et d'inclinaison radiale du poignet.

Mobilisation scaphoïde/lunatum : le scaphoïde est maintenu par la main radiale entre le pouce et l'index, le lunatum est maintenu par la main ulnaire entre le pouce et la pulpe des autres doigts. Chaque main oppose un léger glissement opposé afin d'obtenir un déplacement.

Mobilisation lunatum/triquetrum : la même manœuvre est réalisée en inversant les mains. Le lunatum est maintenu par la main radiale et le triquetrum par la main ulnaire. Le poignet est en légère inclinaison radiale pour détendre le ligament collatéral ulnaire et favoriser la mobilisation du triquetrum.

III.2.3 Mobilisations actives-aidées

Elles sont réalisées grâce à un arthromoteur. Le patient doit participer activement aux mouvements imposés par l'appareil. Cela a un effet de rodage articulaire dans les amplitudes récupérées grâce aux mobilisations passives globales et spécifiques. Elles ont un effet de drainage grâce à la stimulation de la vis a latere [2] par la contraction musculaire. Cette dernière recrée les phénomènes de pressions et dépressions des parois veineuses.

Ces mobilisations actives-aidées sont réalisées seulement une fois par semaine, le patient adhérant peu à cet exercice. La rééducation musculaire est privilégiée dans le temps limité de la séance. Les amplitudes articulaires finales se sont améliorées de 20 % avec abolition de la sensation d'étirement apparaissant aux mouvements actifs répétés et abolition des craquements à la mobilisation active.

III.3 RÉHABILITATION NEURO-MUSCULAIRE

Le traitement décrit ci après concerne essentiellement les muscles stabilisateurs du poignet. La prise en charge musculaire s'est également intéressée aux muscles intrinsèques de la main et plus généralement aux muscles du membre supérieur.

La proprioception est définie comme un processus sensoriel qui procure le sens conscient et inconscient de la position articulaire, mais également le déplacement, les changements de vitesse, les contraintes articulaires [4]. Elle nécessite la réception et l'intégration des informations afférentes. La notion de système sensori-moteur est également utilisée, comportant trois processus inconscients dans le contrôle de la position du poignet [4] :

- L'entrée de rétroaction sensorielle, appelée feedback, grâce aux mécanorécepteurs,

- Le traitement central,
- La sortie motrice anticipatrice, appelée feedforward.

Les ligaments ayant été lésés, ce contrôle sensori-moteur a été perturbé lors du traumatisme. L'objectif est donc de fournir un contrôle suffisant à la dynamique du poignet, par l'intermédiaire des muscles protecteurs des articulations SL et LT.

Les lésions conjointes du ligament SL et LT sont rares. Nous sommes donc face à une problématique quant au choix des muscles à solliciter. Les muscles supinateurs sont nocifs pour l'articulation LT et les muscles pronateurs sont nocifs pour l'articulation SL [17], excepté le FRC qui est protecteur des deux articulations [16].

III.3.1 Rééducation sensorimotrice par assistance proprioceptive vibratoire : le Vibralgic

Des vibrations de basse fréquence sont appliquées sur les tendons des muscles pronateurs et supinateurs de la première rangée du carpe. Elles sont susceptibles d'induire un message nerveux qui donnera l'illusion d'un mouvement. Ceci s'accompagne d'activités motrices cohérentes avec cette sensation par la stimulation des mécanorécepteurs et des fuseaux neuromusculaires présents dans les muscles [23]. Cela permet d'éveiller la sensibilité, faciliter les plans de glissement, prévenir l'enraidissement des articulations, préparer et faciliter la rééducation fonctionnelle dont elles optimisent les résultats.

La vibration conduit à une réponse motrice tonique du muscle vibré et un relâchement des antagonistes. La création de cette illusion redonne au cerveau les informations qu'il ne recevait plus depuis la lésion [24]. Le patient est installé les yeux bandés avec un casque sur les oreilles. Il a pour consigne de passer l'embout vibratoire préréglé sur 70 Hz pendant 10 minutes sur les tendons de l'EUC et du FUC. On a vérifié au préalable qu'il a bien assimilé les zones sur lesquelles il doit passer.

III.3.2 Électromyogramme (EMG) de surface ou myofeedback

L'EMG est une méthode qui permet de détecter les potentiels d'action de la contraction musculaire en les enregistrant et en traduisant leur intensité sur un écran afin de renvoyer l'information au patient pour qu'il puisse contrôler la contraction musculaire. L'apparition des courbes de travail permet ainsi d'avoir un biofeedback, notion essentielle dans le premier processus du contrôle sensori-moteur. Ce procédé permet de renvoyer au patient les informations sur son état physiologique ou pathologique afin de lui permettre de s'orienter ou de se corriger. Le biofeedback musculaire traduit l'intensité musculaire par un signal visuel

pour que le patient puisse contrôler les contractions. Il permet de contrôler et guider le renforcement musculaire et de coordonner deux muscles antagonistes [23]. Cet exercice induit le développement du sens conscient de la proprioception, sens considéré comme précurseur afin d'établir un contrôle cognitif neuromusculaire inconscient correct à long terme pour répondre aux exigences fonctionnelles quotidiennes [4]. Cette méthode de rééducation sensori-motrice joue un rôle important dans le rétablissement de la perception du membre puisqu'il s'agit du côté non dominant qui peut être négligé par le patient en raison de l'immobilisation qui a précédée [4].

Le patient est assis face à l'EMG, stable, l'avant-bras posé sur la table devant lui.

Le but du traitement est de recréer les mouvements des os de la première rangée du carpe sans être nocif pour les articulations touchées. Les électrodes sont placées sur les corps charnus du (*Figure 5*) :

- FUC, protecteur de l'articulation SL en entraînant le scaphoïde en extension et en supination lors de sa contraction isométrique (tracé vert) ;
- EUC, protecteur de l'articulation LT en entraînant le triquetrum en extension et en pronation, également lors de sa contraction isométrique (tracé bleu).

Deux électrodes de retour sont placées sur les styloïdes ulnaire et radiale.

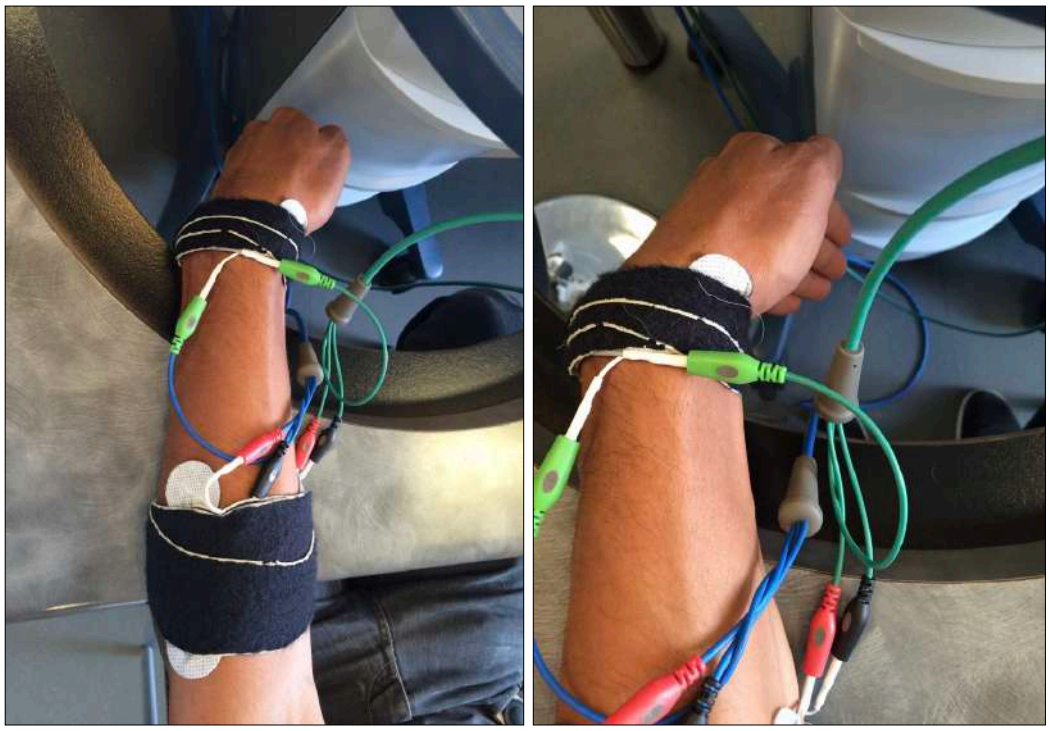

Figure 5 : Placement des électrodes et du poignet.

Nous cherchons à obtenir la co-contraction isométrique de ces deux muscles. Le patient doit contracter son poignet dans le but d'obtenir deux courbes simultanées sur l'écran tout en gardant l'avant-bras en position de pronosupination neutre, la pronation augmentant les contraintes sur le carpe [25]. L'appareil donne alternativement l'ordre de contracter pendant 6 secondes puis de relâcher pendant 6 secondes pour réaliser 30 contractions au total.

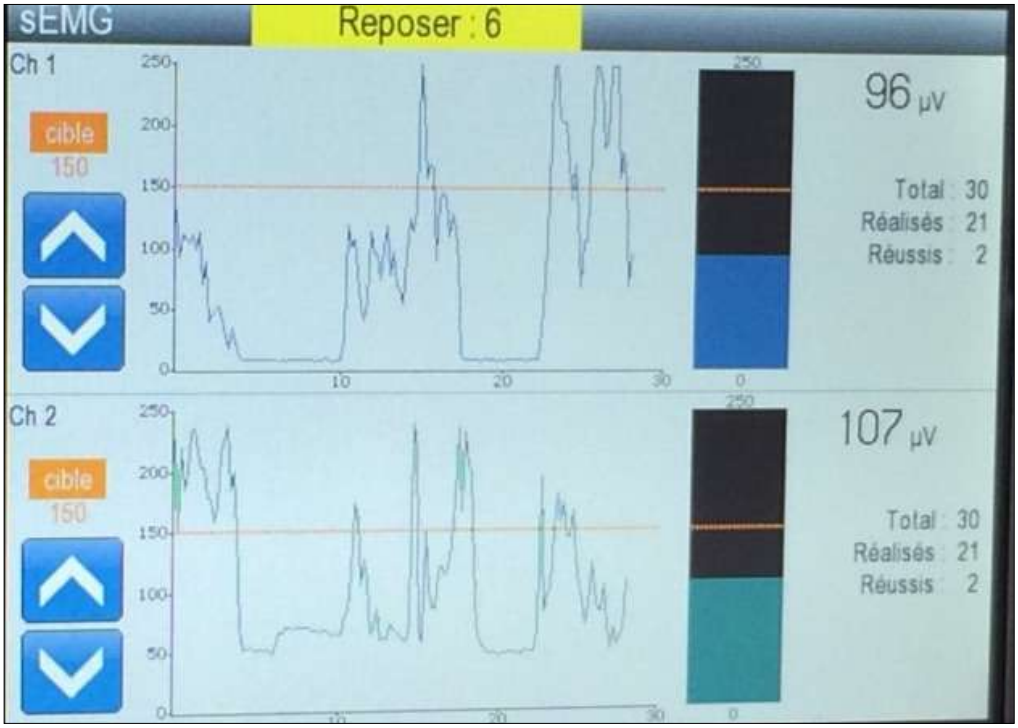

Figure 6 : Biofeedback visuel.

Des explications claires et simplifiées ont été données au préalable au patient afin qu'il comprenne l'intérêt de cet exercice.

Le biofeedback, présent grâce à l'écran (*Figure 6*), permet de se représenter l'activité neuromusculaire grâce à ce retour visuel. Cela initie la rééducation proprioceptive en commençant par la proprioception consciente qui renseigne sur la position des différents segments du corps les uns par rapport aux autres et leur position dans l'espace. L'activité motrice volontaire engendre l'activation des neurones moteurs [4] :

- α, transmettant les changements statiques et dynamiques dans la tension des fibres extrafusales ;
- γ, qui augmentent le seuil déclencheur et le seuil de sensibilité des fibres intrafusales.

Le maintien d'une sensibilité constante des récepteurs de base est ainsi obtenu lors de la contraction musculaire. Il en résulte un mécanisme de protection contre les forces musculaires excessives.

L'exercice entraine une co-contraction isométrique des muscles antagonistes, débutant ainsi le travail de renforcement musculaire tout en respectant les délais chirurgicaux. Seule l'apparition de douleur est un facteur d'arrêt de l'exercice. Cette co-contraction est à privilégier puisque c'est ainsi que fonctionnent les muscles du poignet [25].

Au cours de l'exercice le poignet est en flexion et inclinaison ulnaire (*Figure 5*). C'est la position finale du mouvement de lancer de fléchettes ou « *Dart Throwing Motio*n » [4] décrit précédemment. Pendant de ce dernier, les muscles protecteurs de l'articulation SL sont activés de manière optimale avec un écartement SL minimal, l'essentiel de ce mouvement se réalisant dans l'articulation médio-carpienne. C'est la position de stabilité privilégiée où les axes du condyle carpien sont perpendiculaires à la glène radio-ulnaire [25]. Cette position s'inspire d'une position d'arrivée d'une diagonale de Kabat [26], elle s'inscrit donc dans le sens de la reprogrammation neuro-motrice. Elle doit être incorporée dans le but d'optimiser le contrôle sensori-moteur en intégrant davantage le poignet dans le schéma corporel.

Le FUC est contracté de manière systématique mais la position du poignet fait que l'extenseur ulnaire du carpe est en insuffisance fonctionnelle rendant sa contraction particulièrement difficile. Lors des premières séances 3 séries de contractions sont nécessaires pour que la co-contraction soit réalisée. Au bout d'une semaine, cette co-contraction est correcte dès la première contraction.

III.3.3 Électrostimulation musculaire directe

Un courant striomoteur est appliqué à l'aide de deux électrodes sur les points moteurs du FRC (*Figure 7*). Ce courant provoque une contraction musculaire en permettant d'améliorer la trophicité du muscle, l'effet sensori-moteur, et la synchronisation des unités motrices [2]. Il induit une stimulation percutanée des axones des nerfs moteurs périphériques ainsi qu'un recrutement spécifique des unités motrices [27]. Des facteurs trophiques et nerveux sont donc mis en jeu au niveau musculaire au cours de cette électrostimulation.

Le matériel utilisé (Compex®) détermine la durée de stimulation comme suit :

- Une phase d'échauffement à 6 Hz pendant 2 minutes ;
- Une phase de contraction active à 30 Hz pendant 5 secondes ;
- Une phase de repos actif à 4 Hz pendant 14 secondes ;
- Une phase de relaxation à 3 Hz pendant 3 minutes.

M. O. doit associer une contraction volontaire du FRC pendant la phase de contraction active.

L'utilisation seule du courant n'a des effets que sur les paramètres trophiques du muscle. L'association avec la commande motrice entraîne une activité du cortex sensorimoteur primaire qui améliore ainsi la coordination intra et extra-musculaire. Le patient relâche son poignet en dehors de cette phase.

Figure 7 : Placement des électrodes sur les points moteurs du FRC.

Nous avons pu noter l'apparition d'une fatigue musculaire pendant les premières séances au bout de 15 contractions. Cette fatigue s'est progressivement atténuée jusqu'à disparaître complètement pendant la durée totale des 30 contractions.

En parallèle, d'un point de vue fonctionnel, le patient dit ne plus sentir de douleur lorsqu'il se déplace sur des courts trajets en moto. L'abolition totale de douleur a permis d'augmenter le résultat du *Mayo Wrist Score* en passant de 55 à 65, montrant ainsi une diminution des perturbations situationnelles. Le patient porte toujours l'orthèse pour les activités sportives.

À J+93, M. O. a eu un rendez-vous avec son chirurgien au cours duquel il lui autorisa la reprise totale de son activité professionnelle et de ses loisirs, sans restriction.

IV DISCUSSION

IV.1 RÉSUMÉS

Article 1 : Caggiano N., Matullo K. S. Carpal Instability of the Wrist. Orthopedic Clinics of North America, 2014, Vol. 45, No. 1, 129-140.

Cet article explique l'anatomie, la biomécanique, les mécanismes lésionnels, les bilans et les traitements éventuels des patients présentant une instabilité carpienne dissociative. Il s'agit d'une modification de l'état d'équilibre entre deux os d'une même rangée, modification pouvant avoir des effets délétères graves.

Il distingue les ligaments SL et LT par l'opposition des forces des trois sous-régions qui les composent respectivement (une portion palmaire, dorsale et centrale) ; la partie palmaire est la plus résistante pour le ligament LT et inversement, c'est la partie dorsale pour le ligament SL. En l'absence d'insertion tendineuse sur la rangée proximale du carpe, le mouvement des os est déterminé par leurs attaches ligamentaires et les forces mécaniques qui traversent le poignet. Dans un poignet sain, le lunatum est tenu en équilibre entre le scaphoïde et le triquetrum. Le scaphoïde exerce une flexion sur le lunatum via le ligament SL et à l'inverse le triquetrum exerce un mouvement d'extension via le ligament LT. C'est grâce à cet équilibre que le lunatum peut rester au centre de la rangée sans s'incliner en flexion ou extension. La rupture isolée d'un de ces deux ligaments va rompre cet équilibre et entraîner le lunatum en flexion s'il y a lésion LT ou en extension s'il y a lésion SL, conduisant alors à une instabilité dissociative.

Cette instabilité est généralement la conséquence d'une chute sur une main en hyper-extension, inclinaison ulnaire et supination du carpe. Différentes classifications ont été énoncées pour expliquer les mécanismes lésionnels de la première rangée du carpe mettant en évidence qu'une rupture LT s'associe à une lésion SL concomitante. Les lésions chroniques entraînent l'usure du cartilage articulaire, conduisant à un poignet SLAC « *Scapho Lunate Advanced Collapse* » soit un effondrement scapho-lunaire. Ces lésions chroniques se retrouvent fréquemment chez les patients révélant une faiblesse générale du poignet quelques semaines ou mois plus tard.

Le traitement dépend alors de différents facteurs ; la présence d'arthrite, le degré d'instabilité, la chronicité de la blessure, les blessures associées et les exigences fonctionnelles du patient qui doit être au courant des résultats possibles.

Cet article évoque les différents traitements chirurgicaux qui vont différer selon que la lésion est aiguë ou chronique, avec ou sans diastasis, réductible ou non. L'objectif est de rétablir les

axes tout en limitant la perte de flexion du poignet, qui a tendance à être présente pour n'importe quelle technique chirurgicale.

Il en conclue que le scaphoïde sert de liaison entre les deux rangées du carpe et est stabilisé directement par le ligament SL et indirectement par le ligament LT. La rupture d'au moins un conduit à une instabilité qui, non traitée, conduira à un poignet arthrosique à cause d'une biomécanique modifiée.

Article 2 : Salva-Coll G., Garcia-Elias M., Hagert E. Scapholunate Instability : Proprioception and Neuromuscular Control. Journal of Wrist Surgery, 2013, Vol. 2, No. 2, 136-140.

Pour être stable le poignet doit répondre à des critères précis ; les os, les surfaces articulaires et leurs ligaments intacts, le système sensori-moteur (SSM) correctement réglé avec ses propriocepteurs intacts. Les muscles doivent être capables de réagir rapidement et efficacement face aux messages du SSM. Une instabilité SL est un des types les plus fréquents d'instabilité du poignet mais qui peut être asymptomatique grâce à la stabilisation neuro-musculaire.

Cet article décrit le rôle du ligament SL dans les mouvements des os du carpe. Il précise que sa région dorsale résiste à une force maximale de 260 Newtons montrant que la majeure partie de la stabilisation du poignet est permise grâce à l'action musculaire. Les ligaments restent cependant la première ligne de défense face à une déstabilisation en donnant les informations proprioceptives au SSM et en permettant la réponse musculaire adéquate.

De nombreux ligaments sont présents autour de la première rangée du carpe et fournissent tous des informations proprioceptives. Cependant le SL reste le plus actif en étant l'un des ligaments les plus richement innervés notamment par les corpuscules de Ruffini. Il s'agit d'un récepteur constamment actif pendant le mouvement articulaire. Il est particulièrement réactif à la contraction axiale et à la traction des ligaments mais pas aux forces de compression perpendiculaires. Il signale donc les positions dans lesquelles le ligament SL risque d'être rompu. Ces mécanorécepteurs, présents également au niveau du ligament LT, transforment les signaux mécaniques en stimuli proprioceptifs afférents. Cela est possible grâce aux réflexes ligamento-musculaires appartenant au sens proprioceptif inconscient permettant le contrôle anticipatoire des muscles autour d'une articulation par le biais de la commande anticipée.

Des études ont montré qu'en fonction de la position du poignet ce dernier a des modèles distincts d'activation réflexe suite à une perturbation du ligament SL. Lorsque le poignet est en inclinaison ulnaire, position où le ligament est tendu au maximum, le réflexe est d'inhiber

spécifiquement l'EUC. Dans les autres positions, ce sont les muscles antagonistes qui sont activés.

En fonction de leurs obliquités, les muscles engendrent une pronation ou une supination du carpe. On distingue donc les muscles pronateurs (FRC et EUC) protecteurs de l'articulation LT mais nocifs pour l'articulation SL et inversement des muscles supinateurs (long abducteur du pouce, long extenseur radial du carpe, FUC) protecteurs de l'articulation SL mais nocifs pour l'articulation LT.

Cet article évoque également l'apparition d'arthrose post-traumatique suite à une lésion SL. En effet, le rôle proprioceptif de ce ligament a un effet protecteur de l'articulation en la protégeant des contraintes et tractions excessives grâce à la présence des mécanorécepteurs et des réflexes ligamento-musculaires, pouvant ainsi limiter l'apparition d'arthrose.

Les auteurs énoncent l'exploration de l'entraînement conscient des muscles protecteurs des articulations du carpe comme orientation future.

Article 3 : Karagiannopoulos C., Michlovitz S. Rehabilitation strategies for wrist sensorimotor control impairment : From theory to practice. Journal of Hand Therapy, 2016, Vol. 29, Issue 2, 154-165.

Le SSM du poignet comprend trois processus physiologiques ; l'afférence sensorielle, le traitement central et l'efférence motrice dont le but est de maintenir la stabilité articulaire et un contrôle moteur efficace pendant l'activité fonctionnelle.

Le SSM est sujet à des études depuis le XIXème siècle. Les neuroscientifiques ont identifié deux sens physiologiques distincts de ce système : un sens conscient et un sens inconscient. Le sens conscient incarne la reconnaissance délibérée du corps, de ses mouvements et de ses positions articulaires en dépendant principalement des afférences provenant des récepteurs cutanés et musculaires.

Le sens inconscient représente la fonction involontaire du maintien de la stabilité articulaire dynamique et l'équilibre pendant la mise en mouvement du corps. Il dépend des récepteurs articulaires et musculaires et est lié au système de contrôle anticipateur régulé par le cervelet.

Pour assurer ses fonctions le SSM nécessite la contribution de différentes structures périphériques et du système nerveux central (SNC) :

- Les mécanorécepteurs périphériques, principalement les corpuscules de Ruffini au niveau du poignet ;
- Les voies proprioceptives ascendantes ;

- Le centre de traitement supra-spinal, le cortex sensoriel primaire contient les représentations somatotopiques spatiales distinctes des régions du corps, et le cervelet ;
- Les voies motrices descendantes ;
- Les mécanismes réflexes de la moelle épinière qui régulent les contractions musculaires pendant un mouvement spécifique du poignet.

Il est essentiel d'évaluer le système inconscient et conscient du contrôle sensori-moteur mais cela nécessite des méthodes de laboratoire complexes. Les auteurs de cet article évoquent le test de position de l'articulation du poignet actif (« *Joint Position Sense* », JPS) comme étant un test capable d'évaluer la capacité de reproduire un angle de référence articulaire spécifique. Ils mentionnent le fait qu'un déficit de proprioception consciente, pouvant être mis en évidence par ce test, est un facteur positif à la perte fonctionnelle du poignet.

Une lésion du ligament SL perturbe le mécanisme réflexe de proprioception modifiant alors l'activation musculaire stabilisant l'articulation SL pendant le mouvement du poignet. A ce jour il n'existe pas de preuve d'études cliniques permettant de mettre en place une rééducation de ce SSM suite à une lésion de ce type. Elle est donc basée uniquement sur des principes théoriques. Les thérapeutes doivent rétablir les contrôles neuromusculaires articulaires conscients et inconscients en optimisant tous les mécanismes réflexes. De nombreuses techniques sont applicables dès le traumatisme, tout en respectant les délais de réparation des ligaments du poignet quant aux techniques choisies.

Le renforcement isométrique peut être utilisé pour faciliter le contrôle neuromusculaire conscient des groupes musculaires agonistes et antagonistes pour favoriser en toute sécurité la stabilisation articulaire statique dans les cas d'instabilité du carpe au début de la réhabilitation musculaire. Ensuite les techniques de rééducation neuromusculaires inconscientes devront impliquer des exercices de perturbation ou de réactivité afin de restaurer le contrôle anticipé et la stabilité pendant les activités fonctionnelles du poignet.

Les auteurs invoquent le fait qu'il n'existe qu'une documentation limitée sur la fonction du SSM du poignet après un traumatisme. Des recherches supplémentaires sont donc nécessaires, notamment grâce à des études cliniques.

IV.2 RÉFLEXION PERSONNELLE

Les lésions osseuses du poignet sont fréquentes. En effet, la fracture de l'extrémité du radius est la fracture la plus courante du membre supérieur [10]. Elle est une des seules pathologies du poignet pour laquelle des recherches ont été effectuées. La dissociation scapho-lunaire est une atteinte courante dans ces pathologies du poignet, dans 25% des cas il y a une lésion associée du ligament scapho-lunaire. De ce fait, la majorité des blessures scapho-lunaires recensées sont jointes à une autre lésion. Les rares études faites sur les blessures quelles soient scapho-lunaire ou luno-triquetrale mélangent différentes atteintes. Il n'existe pas à ce jour d'études randomisées avec un suivi à long terme sur les atteintes ligamentaires de la première rangée du carpe.

Elisabeth Hagert déclare qu'il n'existe qu'une poignée de publications scientifiques référencée dans PubMed sur la rééducation proprioceptive du poignet [13]. Celles-ci abordent le fait que nous sommes face à un domaine à explorer en termes de rééducation.

La Haute Autorité de Santé évoque l'entorse du poignet uniquement dans un rapport concernant la durée d'arrêt de travail [28]. Elle déclare une absence de littérature de haut niveau de preuve et de recommandation de pratique clinique publiée sur le sujet.

La rééducation du poignet est une rééducation spécifique qui demande de la rigueur ainsi que des connaissances anatomiques et biomécaniques précises de part sa spécificité. En effet, en comportant 8 os reliés entre eux par 33 ligaments, le poignet est une des parties la plus complexe du corps. Un traumatisme du poignet ne représente pas une urgence vitale mais une urgence fonctionnelle, souvent négligée par les patients. Le peu d'études à ce sujet est à déplorer.

Cette négligence amène progressivement à des séquelles touchant à la fois le squelette fibreux et le squelette osseux ; instabilité du carpe, phénomènes dégénératifs et arthrose post-traumatique allant jusqu'au « *SLAC Wrist* » [11]. Les patients signalent des douleurs avec, en général, une force de préhension réduite, une faiblesse du poignet, des craquements ou encore des épisodes de « lâchage », les handicapant dans la vie quotidienne. Que ce soit une blessure aiguë ou chronique, une prise en charge rapide et efficace d'une lésion du poignet est un impératif.

Dans la rééducation du poignet l'objectif principal est de retrouver la performance motrice d'un geste perturbé, limité par un traumatisme, tout en respectant la stabilité de l'articulation concernée. Pour cela, il faut avoir connaissance de tous les paramètres physiologiques mis en jeu.

Les deux premiers articles retenus ont le même fil conducteur, ils débutent chacun par un rappel anatomique et biomécanique précis des articulations de la première rangée du carpe. Ils évoquent l'importance du rôle du scaphoïde dans la stabilité du poignet. Il est indissociable des autres os du carpe. Il agit comme une bielle entre les rangées proximales et distales en étant stabilisé directement par le ligament SL et indirectement par le ligament LT, ligaments les plus importants dans la stabilité du carpe [11]. Ces deux ligaments permettent de tenir le lunatum en équilibre entre le scaphoïde et le triquetrum.

L'analyse précise des mouvements de ces os au cours de la dynamique du poignet m'a parue indispensable pour la prise en charge de ce patient. La stabilité du carpe est permise par les nombreuses attaches ligamentaires, aucun muscle ne s'insérant sur la première rangée, et sa mobilité est induite par les os adjacents. Cette rangée est potentiellement instable puisqu'elle est intercalée entre le radius, l'ulna et la deuxième rangée qui constitue un bloc peu mobile et stable [25]. La tension des ligaments détermine alors l'alignement correct des os du carpe.

La rupture conjointe des deux ligaments chez M. O. représente un traumatisme grave : l'association des deux se trouve dans le stade le plus élevé de chaque classification des lésions amenant à des instabilités dissociatives du carpe, que ce soit celle de Mayfield ou celle de Shin [11].

Le peu de littérature concernant la rééducation de cette rupture conjointe nous a contraint à analyser séparément les mouvements de l'articulation SL et les mouvements de l'articulation LT. Chacune est en effet protégée par le passage tendineux de différents muscles qui ont un rôle antagoniste [17] :

- Le FUC, protecteur de l'articulation SL mais nocif pour l'articulation LT ;
- L'EUC, protecteur de l'articulation LT mais nocif pour l'articulation SL.

Quels sont les muscles à renforcer ? Est-ce qu'il faut en privilégier un au dépend de l'autre ?

Un choix dans la rééducation a dû se faire. Nous étions confrontés à deux lésions opposées qui se rééduquent complètement différemment et dont l'objectif commun est de récupérer un poignet stable capable de résister à des déséquilibres sans subir de blessures. Pour cela plusieurs conditions sont nécessaires [17] ; les os, les surfaces articulaires et les ligaments doivent être intacts, le SSM doit être opérationnel et les muscles qui traversent le poignet doivent être capable de réagir rapidement et efficacement lorsqu'un message d'avertissement est reçu du SSM. La stabilité articulaire est donc permise par le respect de son anatomie mais également par l'intégrité du SSM. Le traumatisme du poignet de M. O. a conduit à une

détérioration du contrôle sensori-moteur et à un déclin fonctionnel, en particulier chez lui, patient sportif qui a une obligation professionnelle vis-à-vis de l'utilisation de son poignet.

Les ligaments SL et LT sont composés de nombreux mécanorécepteurs dans leurs parties les plus résistantes. S'ils sont lésés cela entraîne une perturbation importante de la proprioception du poignet puisqu'ils sont les deux ligaments principaux permettant la stabilité du carpe.

La prise en charge globale de ce patient est donc axée sur une reprogrammation sensori-motrice, concept de rééducation qui fait appel à la stimulation sensorielle pour restaurer l'acte moteur [26]. Chaque technique de rééducation a un rôle dans cette reprogrammation. Une des grandes difficultés de ce travail est qu'il n'existe à ce jour aucun essai clinique analysant la fonction de contrôle sensori-moteur du poignet. La rééducation sensori-motrice du poignet est basée uniquement sur la théorie.

Le SSM a pour fonction physiologique de transmettre centralement l'information proprioceptive périphérique grâce à des voies afférentes, dans le but d'obtenir des réponses efférentes automatiques anticipées pour un contrôle dynamique articulaire optimal [4]. Chaque structure du système nerveux périphérique et central a un rôle pour atteindre ce but. On distingue alors le sens conscient dans lequel on intègre la kinesthésie, régulé par un traitement supra-spinal dans le cortex sensoriel primaire, du sens inconscient mettant en jeu des boucles réflexes de la moelle épinière. L'action conjointe de ces deux sens est considérée comme le mécanisme optimal pour la stabilité statique et dynamique des articulations [4]. Face à l'importance de la récupération de l'intégrité du poignet chez M. O., chaque technique de rééducation choisie doit mettre en jeu la stimulation des récepteurs de la proprioception consciente et inconsciente.

Une lésion articulaire du poignet peut sembler banale au premier abord, d'où la négligence du patient mais également du thérapeute s'il n'a pas connaissance de ces spécificités, rarement enseignées en institut. Lorsqu'on s'intéresse plus spécifiquement à son anatomie et à sa biomécanique on se rend compte que c'est plus complexe que cela ne laisse paraître. C'est leur analyse qui permet de guider la rééducation, qui, si elle est mal menée, peut être nocive pour l'articulation en aggravant les lésions ligamentaires.

La prise en charge d'une blessure du poignet doit se faire d'une manière très précise, que ce soit au niveau du bilan qu'au traitement. Le troisième article met en évidence l'importance d'évaluer l'état du patient après un trouble affectant la stabilité articulaire. Le système inconscient de contrôle du poignet nécessite des méthodes de laboratoire complexes sensibles pour mesurer les voies réflexes face à un stimulus sensoriel périphérique, ce qui est irréalisable dans la pratique en cabinet. Il faut également évaluer le sens conscient de la

kinesthésie. Celui-ci est réalisable dans la pratique quotidienne grâce à un test standardisé permettant d'évaluer la capacité de reproduire un angle de référence articulaire spécifique en l'absence d'afférence auditive et visuelle avec la simple utilisation d'un goniomètre. Lors du bilan initial j'ai testé la kinesthésie de manière « classique », sans avoir connaissance de ces différents sens du SSM. L'application de ces tests aurait permis d'être plus fiable et d'axer plus précisément le traitement s'il avait mis en évidence des déficits.

La rééducation du poignet ne doit donc pas s'arrêter à l'abolition des douleurs, la récupération des amplitudes articulaires et de la force musculaire. Elle doit reposer sur la reprogrammation sensori-motrice afin de rétablir un équilibre entre la stabilité du carpe et la mobilité de l'articulation en ayant un effet protecteur sur le développement d'arthrose post-traumatique, le but final étant de récupérer la performance articulaire et motrice du membre lésé.

CONCLUSION

L'ensemble de ce travail a pour finalité de retranscrire la prise en charge d'un patient ayant subit une lésion traumatique du poignet au sein d'un cabinet libéral pendant 4 semaines.

Au début de cette prise en charge M. O. présentait un poignet qui, au premier abord, semblait fonctionnel, avec très peu de douleurs et des amplitudes articulaires correctes. Pourtant, des obligations personnelles et professionnelles ont mis en évidence l'importance que pouvait avoir la rééducation du poignet.

Cette lésion spécifique impose une certaine rigueur. Elle nécessite une prise en charge nouvelle par l'absence de littérature de haut niveau de preuve et de recommandation de pratique clinique publiée sur le sujet. Ce travail m'a en effet permis de mettre en évidence l'importance que peuvent avoir les données anatomiques et biomécaniques lors de la prise en charge d'un poignet. Le traumatisme de M. O. correspond à deux lésions qui se font habituellement isolément, mais rarement conjointes. Le traitement repose donc sur une analyse anatomique et biomécanique précise.

Ce type de lésion est un impératif fonctionnel en particulier pour ce patient, jeune, sportif, dont le poignet représente en grande partie son outil de travail. La maîtrise des connaissances théoriques était importante afin de les introduire dans une rééducation fonctionnelle. L'approche sensori-motrice semblait évidente, le but ultime étant la récupération de la performance motrice de ce membre. Chaque moyen de traitement a pu être introduit dans cette reprogrammation neuro-motrice permettant l'abolition totale de douleurs et l'introduction du renforcement musculaire. Ce dernier a pu ensuite débuter grâce à l'accord du chirurgien pour reprendre toutes activités sportives, sans aucune restriction.

Cette prise en charge m'a fait prendre conscience de l'importance de l'efficacité du complexe articulaire du poignet. Elle doit faire face à un compromis de stabilité et de mobilité permis si l'ensemble poignet-main est opérationnel. Il est évident que le poignet et la main sont indissociables. C'est leur positionnement conjoint qui permettra leur efficacité. Il semble donc intéressant de se demander si les blessures du poignet doivent être intégrées aux urgences « S.O.S Main », en prenant part égale aux traumatismes de la main et de l'avant-bras.

BIBLIOGRAPHIE

1. Serratrice G. Contractures musculaire. EMC, Kinésithérapie-Médecine physique-Réadaptation, 2003, 26-476-A-10.

2. Mesplié G. Rééducation de la main : Bilan diagnostique, techniques de rééducation et poignet traumatique. Éditions Sauramps Medical, 2011, 26-28 : 52 : 278 : 33 : 258 : 42.

3. Bruynel A-V. Évaluation de la proprioception : tests de statesthésie et kinesthésie. EMC, Kinésithérapie-Médecine physique-Réadaptation, 2016, Vol. 12, No. 2, 26-011-D-10.

4. Wright M. L., Adamo D. E., Brown S. H. Age-related declines in the detection of passive wrist movement. Neuroscience Letters, 2011, Vol. 500, Issue 2, 108-112.

5. **Karagiannopoulos C., Michlovitz S. Rehabilitation strategies for wrist sensorimotor control impairment : From theory to practice. Journal of Hand Therapy, 2016, Vol. 29, Issue 2, 154-165.**

6. Cordesse G. Le questionnaire DASH (Disabilities of the Arm, Shoulder and Hand), un outil pour le bilan de l'épaule ? Kinésithérapie la Revue, 2014, Vol. 14, No. 149, 17-20.

7. Baltzer H., Novak C. B., J. Mc Cabe S. A Scoping Review of Disabilities of the Arm, Shoulder, and Hand Scores for Hand and Wrist Conditions. The Journal of Hand Surgery, 2014, Vol. 39, Issue 12, 2472-2480.

8. Gable C., Kandel M., Moureau F., Beer L., Chau N., Paysant J. Étude de reproductibilité de la cotation du « Bilan 400 points », une mesure de capacité fonctionnelle de la main. Chirurgie de la Main, 2012, Vol. 31, Issue 2, 76-82.

9. Kapandji A. I. Anatomie fonctionelle : Membre supérieur. Éditions Maloine, 2014, 168.

10. Wolff A. L., Wolfe S. W. Rehabilitation for scapholunate injury : Application of scientific and clinical evidence to practice. Journal of Hand Therapy, 2016, Vol. 29, Issue 2, 146-153.

11. Garcia-Elias M. Lésion du complexe lunotriquetral : principes thérapeutiques. Chirurgie de la main, 2003, Vol. 22, Issue 2, 57-64.

12. **Caggiano N., Matullo K. S. Carpal Instability of the Wrist. Orthopedic Clinics of North America, 2014, Vol. 45, Issue 1, 129-140.**

13. Hagert E. Proprioception of the Wrist Joint : A Review of Current Concepts and Possible Implications on the Rehabilitation of the Wrist. Journal of Hand Therapy, 2010, Vol. 23, 2-17.

14. Esplugas M., Garcia-Elias M., Lluch A. Role of muscles in the stabilization of ligament-deficient wrists. Journal of Hand Therapy, 2016, Vol. 29, Issue 2, 166-174.

15. León-Lopez M. M., Salvà-Coll G., Garcia-Elias M., Lluch-Bergadà A., Llusá Pérez M. Role of the extensor carpi ulnaris in the stabilization of the lunotriquetral joint. An experimental study. Journal of Hand Therapy, 2013, Vol. 26, Issue 4, 312-317.

16. Salvà-Coll G., Garcia-Elias M., Llusá Pérez M., Rodríguez-Baeza A. The Role of the Flexor Carpi Radialis Muscle in Scapholunate Instability. The Journal of Hand Surgery, 2011, Vol. 36, Issue 1, 31-36.

17. **Salva-Coll G., Garcia-Elias M., Hagert E. Scapholunate Instability : Proprioception and Neuromuscular Control. Journal of Wrist Surgery, 2013, Vol. 2, No. 2, 136-140.**

18. Collot S., Griveaux H. Principes physiques en balnéothérapie. Kinésithérapie la Revue, 2007, Vol. 7, Issue 70, 21-27.

19. Bridon F., Bertin A. Principes de la kinésithérapie passive. EMC, Kinésithérapie-Médecine physique-Réadaptation, 2015, 26-135-A-10.

20. Dufour M. Massages. Encyclopédie Médico-Chirurgicale, Kinésithérapie-Médecine physique-Réadaptation, 1996, 26-100-A-10.

21. Quesnot A., Chanussot J.-C., Corbel I. La cryothérapie en rééducation : revue de la littérature. Kinésithérapie Scientifique, 2001, No. 416.

22. Ghossoub P., Dufour X., Barette G., Montigny J.-P. Mobilisations spécifiques. EMC, Kinésithérapie-Médecine physique-Réadaptation, 2009, 26-071-A-10.

23. Crépon F., Darlas Y. Électrothérapie. Ondes mécaniques, ondes électromagnétiques et « biofeedback ». EMC, Kinésithérapie-Médecine physique-Réadaptation, 2008, 26-145-A-20.

24. Roll J.-P. Animer virtuellement le corps. Pour la science, 2003, No. 39, 86-93.

25. Thomas D., Zanin D. Rééducation du poignet traumatique. EMC, Kinésithérapie-Médecine physique-Réadaptation, 2015, 26-220-A-11.

26. Enjalbert M., Tintrelin I., Romain N., Garros J.-C. Reprogrammation sensorimotrice. EMC, Kinésithérapie-Médecine physique-Réadaptation, 1997, 26-060-A-10.

27. Dehail P., Duclos C., Barat M. Electrical stimulation and muscle strengthening. Annales de réadaptation et de médecine physique, 2008, Vol. 51, No. 6, 441-451.

28. HAS. Avis n°2015.0068/AC/SEESP du 22 juillet 2015 du collège de la Haute Autorité de santé relatif au référentiel concernant la durée d'arrêt de travail dans le cas de l'entorse du poignet.

ANNEXES

ANNEXE 1 : Compte-rendu arthroscanner.

SAS SCANNER AGUILERA
21 Rue de l'Estagnas – 64201 BIARRITZ Cedex
Tel : 05.59.54.23.21

Dr [redacted]
D.E.S de radiodiagnostic
Ancien interne des hôpitaux de Paris
Ancien assistant de l'institut Curie

Dr [redacted]
3 AVENUE MONT LOUIS
64200BIARRITZ

MonsieurO [redacted]
Né(e) le : 03/03/1992
va

Biarritz, le 30/05/2016

ARTHROSCANNER DU POIGNET GAUCHE
Scanner Siemens, Somatom Définition AS 40, Mise en service en 2012
DLP (mGy/cm) : 195.00
CTD/vol (mGy) : 16.84

Indications :
Lésion traumatique lors de la réception d'un saut en parachute.
Bilan.

Technique :
Examen réalisé après arthrographie.

Résultats :

L'examen met en évidence une rupture des trois faisceaux à la fois du ligament scapho-lunaire et du ligament luno-triquétral avec luxation antérieure du semi-lunaire.
Il n'existe pas de fracture osseuse associée, le semi-lunaire présente une intégrité respectée de même que les autres os du carpe.
Il n'y a pas de passage de produit de contraste vers le compartiment radio-ulnaire témoignant d'une étanchéité respectée du ligament triangulaire.
Pas de fracture radiale ou cubitale.
L'analyse des cartilages de recouvrement ne met pas en évidence non plus de lésion chondrale focale sur le radius ni sur la 1ère rangée des os du carpe y compris sur le semi-lunaire.
Respect également des cartilages de recouvrement du pôle supérieur du grand os et de l'os crochu.
Absence d'image de corps étranger.

Conclusion :

Luxation antérieure complète du semi-lunaire sur rupture complète des trois segments des ligaments scapho-lunaire et luno-triquétral.

Dr Paulo MONTEIRO

ANNEXE 2 : Imagerie pré et post-opératoire.

- Pré-opératoire

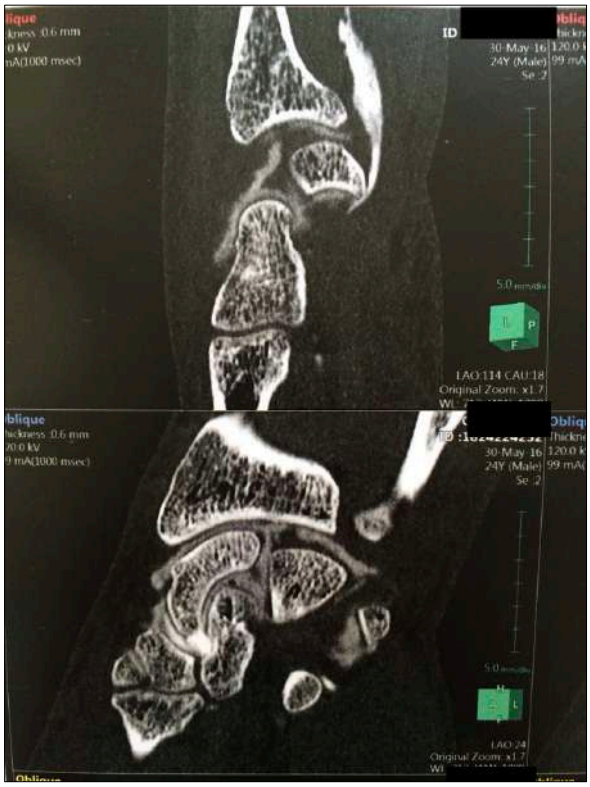

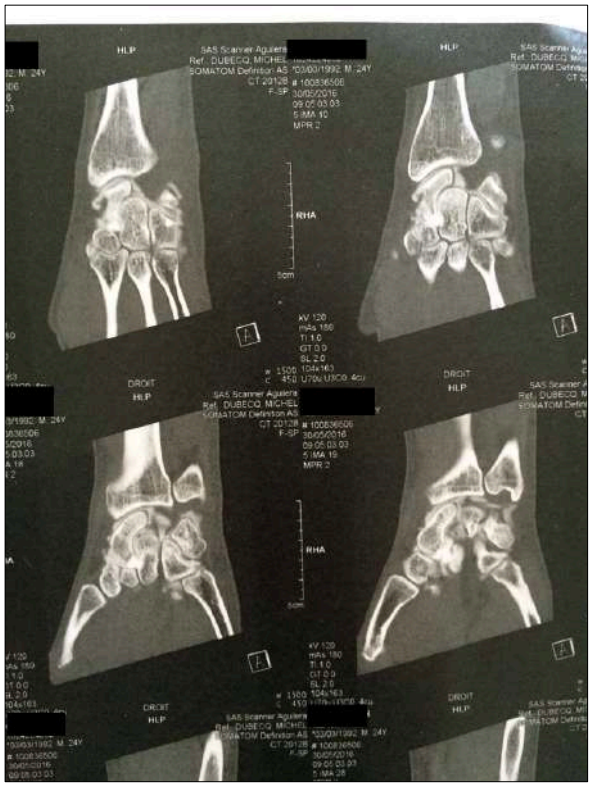

- Post-opératoire

ANNEXE 3 : Périmètrie.

(10/08/16)	Droite	Gauche	Résultats
Diaphyses métacarpiennes	22 cm	21 cm	-1 cm
¼ supérieur de l'avant-bras	28 cm	22 cm	-6 cm

ANNEXE 4 : Amplitudes articulaires.

- Amplitudes actives

POIGNET(S) (10/08/16)	DROIT	GAUCHE
Flexion	85	25
Extension	85	30
IR	40	10
IU	35	10
Supination	90	80
Pronation	90	90
Mobilité active globale	100%	59%

- Amplitudes passives

POIGNET(S) (10/08/16)	DROIT	GAUCHE
Flexion	85	30
Extension	85	35
IR	40	15
IU	35	20
Supination	90	80
Pronation	90	90
Mobilité active globale	100%	65%

ANNEXE 5 : Dynamomètres spécifiques du poignet et de la main.

Poigne.

Grasp.

Pinch.

ANNEXE 6 : Quick-DASH

Questionnaire réalisé le 10 août 2016.

AUTO-ÉVALUATION FONCTIONNELLE (Quick-DASH)

Répondre aux questions en suivant la cotation :

0 = oui sans difficulté 1 = difficulté légère 2 = difficulté moyenne 3 = difficulté importante
4 = impossible

Dévisser un couvercle serré ou neuf	4
Effectuer des tâches ménagères lourdes (nettoyage des sols ou des murs)	0
Se laver le dos	3
Porter un sac de provisions ou une mallette	0
Couper de la nourriture avec un couteau	2
Activités de loisirs nécessitant de la force ou avec chocs (bricolage, tennis...)	4

Répondre à la question en suivant la cotation :

0 = pas du tout 1 = légèrement 2 = moyennement 3 = beaucoup 4 = extrêmement

Pendant les 7 derniers jours, à quel point votre épaule, votre bras ou votre main vous a-t-elle géné dans vos relations avec votre entourage ?	0

Répondre à la question en suivant la cotation :

0 = pas du tout 1 = légèrement 2 = moyennement 3 = très limité 4 = incapable

Avez-vous été limité dans votre travail ou une de vos activités quotidiennes habituelles en raison de problèmes à votre épaule, bras ou main ?	4

Répondre à la question

Douleur au niveau de l'épaule, du bras ou de la main	1
Picotements ou fourmillements douloureux au niveau de l'épaule, bras ou main	0

Répondre à la question

Pendant les 7 derniers jours, votre sommeil a-t-il été perturbé par une douleur de votre épaule, de votre bras ou de votre main ?	0

SCORE / 100	59

ANNEXE 7 : Mayo Wrist Score.

- Mayo Wrist Score initial (10/08/16)

Mayo Wrist Score

Clinician's name (or ref) GOHIER C. **Patient's name (or ref)** Monsieur O.

Please answer the following 12 multiple choice questions.

During the past 4 weeks.....

Section 1 - Pain Intensity	**Section 2 - Functional Status**
○ No pain	○ Returned to regular employment
● Mild Occasional	● Restricted employment
○ Moderate, tolerable	○ Able to work, but unemployed
○ Severe to intolerable	○ Unable to work because of pain

Section 3 (choose either 3a or 3b)

3a - Range of Motion (% of normal side)	**3b - If only injured hand examined**
○ 100%	○ Greater than 120 degrees
○ 75-99%	○ 90-120 degrees
● 50-74%	○ 60-90 degrees
○ 25-49%	○ 30-60 degrees
○ 0-24%	○ less than 30 degrees

Section 4 - Grip strength % of normal

- ○ 100%
- ○ 75-100%
- ○ 50-75%
- ● 25-50%
- ○ 0-25%

The Mayo Wrist Score is 55

Print page | Close Window | Reset

To save this data please print or Save As CSV

Nb: This page cannot be saved due to patient data protection so please print the filled in form before closing the window.

Interpreting the Wrist Mayo Score

90-100 Excellent	80-90 Good	60-80 Satisfactory	Below 60 Poor

Reference for Score: Amadio PC, Berquist TH, Smith DK, Ilstrup DM, Cooney WP 3rd, Linscheid RL. Scaphoid malunion. J Hand Surg [Am]. 1989 Jul;14(4):679-87. Link to pubmed

Web Design London - James Blake Internet

- Mayo Wrist Score final (31/08/16)

Mayo Wrist Score

Clinician's name (or ref) GOHIER C.

Patient's name (or ref) Monsieur O.

Please answer the following 12 multiple choice questions.

During the past 4 weeks.....

Section 1 - Pain Intensity	**Section 2 - Functional Status**
(•) No pain	( ) Returned to regular employment
( ) Mild Occasional	(•) Restricted employment
( ) Moderate, tolerable	( ) Able to work, but unemployed
( ) Severe to intolerable	( ) Unable to work because of pain

Section 3 (choose either 3a or 3b)

3a - Range of Motion (% of normal side)	**3b - If only injured hand examined**
( ) 100%	( ) Greater than 120 degrees
( ) 75-99%	( ) 90-120 degrees
(•) 50-74%	( ) 60-90 degrees
( ) 25-49%	( ) 30-60 degrees
( ) 0-24%	( ) less than 30 degrees

Section 4 - Grip strength % of normal

- ( ) 100%
- ( ) 75-100%
- (•) 50-75%
- ( ) 25-50%
- ( ) 0-25%

The Mayo Wrist Score is 65

Print page | Close Window | Reset

To save this data please print or Save As CSV

Nb: This page cannot be saved due to patient data protection so please print the filled in form before closing the window.

Interpreting the Wrist Mayo Score

90-100 Excellent	80-90 Good	60-80 Satisfactory	Below 60 Poor

Reference for Score: Amadio PC, Berquist TH, Smith DK, Ilstrup DM, Cooney WP 3rd, Linscheid RL. Scaphoid malunion. J Hand Surg [Am]. 1989 Jul;14(4):679-87. Link to pubmed

Web Design London - James Blake Internet

ANNEXE 8 : BILAN 400 pts.

Ce bilan a été réalisé le 10 août 2016.

BILAN 400 pts

MOBILITÉ DE LA MAIN (exercices réalisés les 2 mains en même temps)

Cotations utilisées : 3 = mouvement normal 2 = mouvement effectué dans toute l'amplitude mais avec lenteur, imprécision ou dysharmonie 1 = mouvement non conforme car incomplet, compensé ou avec exclusion 0 = mouvement impossible à réaliser

Flexion des doigts

Doigts longs au niveau du pli de flexion des MP, pouce en regard de D3

Cotation 3

Extension des doigts

Tous les doigts sont en extension maximale

Cotation 3

Écartement des doigts longs

Le pouce n'est pas testé

Cotation 3

Rapprochement des doigts longs

Le pouce n'est pas testé

Cotation 3

Abduction du pouce

Le pouce est écarté dans le même plan que les doigts longs

Cotation 3

Adduction du pouce

Le pouce est amené étendu en regard de la 3ème commissure

Cotation 3

Opposition du pouce

Opposition palpo-palpaire avec chaque doigt long (avec un beau rond)

Cotation **3**

Opposition contre résistance

Maintien du poignet d'une main, traction effectuée avec l'autre main sur chacune des 4 pinces

Cotation **3**

Pinces latérales contre résistance

Tenter les 4 commissures contre résistance

Cotation **3**

Prises pleine main contre résistance (bâtonnet de 3 mm de diamètre)

Si tenu contre R = 3

Prises pleine main contre résistance (bâtonnet de 10 mm de diamètre)

Si tenu contre R = 2

Prises pleine main contre résistance (bâtonnet de 20 mm de diamètre)

Si tenu contre R = 1, si non tenu = 0

Cotation **3**

Pronation

Paumes de main tournées vers le sol, coude à 90°

Cotation **3**

Supination

Paumes de main tournées vers le plafond, coude à 90°

Cotation **3**

Score de mobilité / 100

100

FORCE DE LA MAIN (l'appareil de mesure peut être testé 2 fois du côté sain pour se familiariser)

Test de force réalisés coude fléchi à 90° ou coude posé sur la table pour la pince étau

POIGNE	Sain	**42**
	Lésé	**5**

GRASP	Sain	**44**
	Lésé	**16**

PINCH	Sain	**16**
	Lésé	**9**

PINCE ÉTAU	Sain	**10**
	Lésé	**8,1**

Côté atteint Main "d'appoint"

Score de force / 100

28

Fonction monomanuelle (exercices réalisés le plus rapidement possible)

3 : Prise d'objet et déplacement conformes ou convenables 2 : prise d'objet conforme et déplacement lent ou imprécis 2 : prise d'objet disharmonieuse, imprécise et déplacement conforme 1 : Prise conforme mais déplacement incorrect (avec compensation) 1 : prise incorrecte (exclusion ou compensation) et déplacement conforme 0 : action impossible

Cube de 10 cm d'arête

Cotation **3**

Cube de 7,5 cm d'arête

Cotation **3**

Cube de 5 cm d'arête

Cotation **3**

Cube de 2,5 cm d'arête

Cotation **3**

Cylindre de 10 cm de diamètre

Cotation **3**

Cylindre de 4 cm de diamètre

Cotation **3**



Tourillon de 8 mm de diamètre

Cotation **3**

Balle de tennis

Cotation **3**



Bille de 15 mm de diamètre

Cotation **3**

Bille de 25 mm de diamètre

Cotation 3



Clou de 4 cm de long et 2 mm de diamètre

Cotation 3

Briquet électronique (à allumer avant déplacement)

Cotation 3



Pièce de 16 mm de diamètre

Cotation 3



Pièce de 24 mm de diamètre

Cotation 3



Pièce de 29 mm de diamètre

Cotation 3

Une clé et une serrure (verrouiller et déverrouiller)

Cotation 3

Fer à repasser de 2 Kg

Cotation 3

Cruche (500ml) pour verser en pronation

Cotation 3

Cruche (500ml) pour verser en supination

Cotation 3

Verre de 65 mm de diamètre

Cotation 3

Score de mobilité / 100

100

Fonction bimanuelle (sans notion de vitesse)

3 : Item réalisé de façon conforme ou convenable (si arthrodèse ou amputation, compensation admises)
2 : Item réalisé en entier mais avec lenteur ou imprécision 1 : Item réalisé partiellement 1 : Item réalisé en entier mais avec compensation ou exclusion (hors amputation ou arthrodèse) 0 : Item non réalisable

Couper 3 morceaux de pâte à modeler

Cotation **3**

Ouvrir une bouteille avec le bouchon serti, la refermer

Cotation **3**

Ouvrir un bocal de confiture, le refermer

Cotation **3**

Dévisser un écrou de 20 mm, le revisser

Cotation **3**

Dévisser un écrou de 4 mm, le revisser

Cotation **3**

Défaire 3 boutons de la chemise

Cotation **3**

Rattacher les boutons de la chemise

Cotation **2**

Défaire 3 lacets

Cotation **3**

Les renouer

Cotation **3**



Enfiler du fil dans une aiguille

Cotation **2**

Sortir une allumette, fermer la boîte, l'allumer

Cotation **3**

Éteindre l'allumette

Cotation **3**

Sortir l'argent du porte monnaie, le remettre

Cotation **3**

Écrire une phrase de 15 mots

Cotation **3**

Tracer un trait avec une règle

Cotation **3**

Plier la feuille sur le trait

Cotation **2**

Déchirer le long de la pliure

Cotation **2**

Couper du carton

Cotation **3**

Couper 3 morceaux de métal

Cotation **3**

Déchirer un journal

Cotation **3**

Score de mobilité / 100

93

SCORE 400 PTS

321,3203463