INSTITUT DE FORMATION EN MASSO-KINESITHERAPIE

CENTRE HOSPITALIER DE DAX COTE D'ARGENT

Intérêt de l'association des vibrations transcutanées et de la thérapie miroir dans la prise en charge d'un syndrome d'exclusion segmentaire d'origine post-traumatique

Mémoire pour l'obtention du Diplôme d'Etat de masseur-kinésithérapeute

Soutenu par JULIE LARRE

Promotion 2016

Table des matières

INTRODUCTION **1**

1. REVUE DE LA LITTERATURE **2**

1.1 LES VIBRATIONS TRANSCUTANEES **2**
1.1.1 Définition *2*
1.1.2 Bases neurophysiologiques *2*
1.1.3 Champs d'application *6*
1.1.4 Méthodologie d'application en rééducation *7*
1.2 LE PROGRAMME D'IMAGERIE MOTRICE (PIM) **8**
1.2.1 Définition *8*
1.2.2 Bases neurophysiologiques *8*
1.2.3 Champs d'application *11*
1.2.4 Méthodologie d'application en rééducation *13*
1.3 LE SYNDROME D'EXCLUSION SEGMENTAIRE **14**
1.3.1 Définition *14*
1.3.2 Circonstances d'apparition *14*
1.3.3 Etiologie *14*
1.3.4 Diagnostic *14*
1.3.5 Caractéristiques cliniques *15*
1.3.6 Mécanismes *17*
1.3.7 Evolution et complications *17*
1.3.8 Prévention et traitement en rééducation *17*

2. ETUDE DE CAS **20**

2.1 PRESENTATION DU PATIENT ET DE SON TRAUMATISME **20**
2.2 CLASSEMENT DES INFORMATIONS **21**
2.2.1 Déficiences *21*
2.2.2 Incapacités : bilan fonctionnel *22*
2.2.3 Handicap *23*
2.2.4 Diagnostic kinésithérapique *23*
2.2.5 Prise en charge en masso-kinésithérapie *24*
2.2.6 Bilan final *26*

3. DISCUSSION **27**

CONCLUSION **30**

BIBLIOGRAPHIE

ANNEXES

INTRODUCTION

« Le cerveau adulte est un organe immuable, tout peut mourir, rien ne peut régénérer »[1] : cette idée est aujourd'hui totalement dépassée car nous savons que le cerveau est un système dynamique. En effet, il a la capacité de se remodeler en fonction de ses expériences c'est-à-dire qu'en fonction de nos activités, il existe des modifications des aires cérébrales. Ceci illustre le phénomène de plasticité cérébrale chez l'Homme. Penfield a établi une carte qui illustre les différentes régions du corps au niveau du cortex sensori-moteur primaire et l'a schématisé par son homonculus où la main prend une place prépondérante. Tout traumatisme de la main peut alors entraîner une perturbation des informations sensorielles afférentes et des réponses motrices efférentes qui sont à l'origine de sa réorganisation corticale. Grâce aux techniques de neuro-imagerie fonctionnelle, il est possible d'observer ce phénomène de plasticité cérébrale qui, dans le cas du syndrome d'exclusion segmentaire (SES) ou du syndrome douloureux régional complexe (SDRC) par exemple, va dans le sens de la régression. Cependant, grâce à certaines techniques de rééducation, il est possible d'améliorer et régulariser ce remodelage cortical [1].

La stimulation vibratoire transcutanée (SVT) et la thérapie miroir (TM) sont deux techniques qui vont exploiter la plasticité cérébrale. D'une part, les vibrations transcutanées vont induire des sensations d'illusion du mouvement grâce à la vibration d'un ou plusieurs tendons préalablement choisis. D'autre part, la thérapie miroir va donner l'illusion d'une image normale d'un membre pathologique grâce au reflet du membre sain dans le miroir. La SVT et la TM sont utilisées pour tromper le cerveau, ce sont des techniques dites de leurre sensoriel. La SVT stimule certains mécanorécepteurs (fuseaux neuromusculaires notamment) tandis que la TM stimule les afférences visuelles.

N'existerait-il pas un intérêt d'associer la SVT et la TM dans des pathologies telles que le SES où l'on voit s'installer progressivement un remodelage du système nerveux central ?
Cette association a-t-elle un impact sur l'amélioration de la douleur, de la mobilité et de la fonction ?

[1] D'après Kempermann G et Gage F. La multiplication des neurones chez l'adulte. Pour la science. 1999;261:30-35.

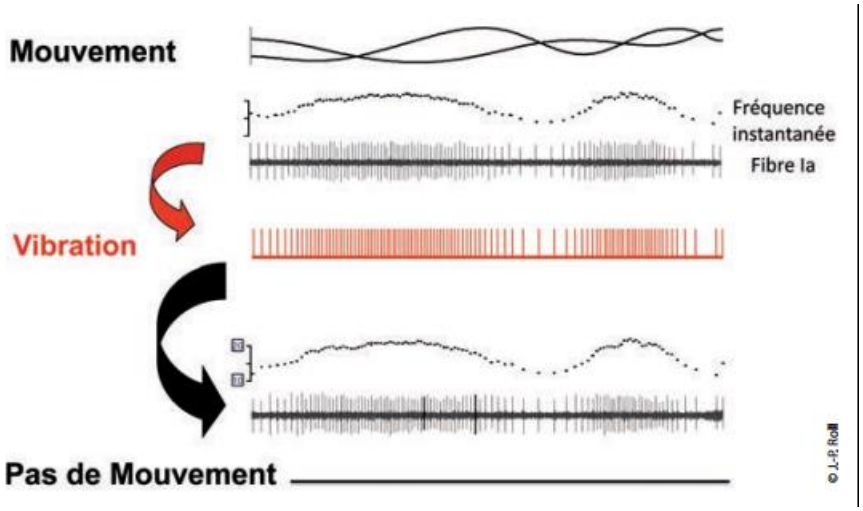

Fig. 1 : ***La vibration tendineuse « leurre neurosensoriel parfait »***
<u>En haut</u> : message proprioceptif émis par un mécanorécepteur musculaire au cours d'un mouvement réel
<u>En bas</u> : la vibration dont la fréquence est identique à celle du message sensitif enregistré au cours du mouvement ci-dessus évoque, en l'absence de mouvement, le même message neurosensoriel
[F Crépon, 2015]

Dans ce travail, nous allons premièrement développer la méthode de SVT, le programme d'imagerie motrice et le SES. Deuxièmement, nous présenterons le protocole mis en place chez une patiente atteinte d'un SES post-traumatique. Enfin, nous expliquerons pourquoi nous avons choisi d'associer la SVT avec la TM et nous comparerons nos données avec celles de la rééducation classique d'un SES.

1. Revue de la littérature

1.1 Les vibrations transcutanées

1.1.1 Définition

La SVT est une technique de physiothérapie qui s'est développée dans les années 80-90 grâce aux travaux en laboratoire de Jean-Pierre Roll et son équipe. Ils ont validé son intérêt clinique dans le domaine de la rééducation de la mobilité articulaire en milieu hospitalier.

Les vibrations sont transmises par application cutanée à l'aide d'un vibrateur qui peut être mobile ou fixe. Ce vibrateur est commandé par un boitier de pilotage par l'intermédiaire duquel la fréquence de vibrations peut être modulée.

Cette méthode thérapeutique est utilisée particulièrement dans trois domaines : la rééducation de la sensibilité, de la douleur et de la proprioception. Dans ce mémoire, seul l'aspect proprioceptif sera développé.

1.1.2 Bases neurophysiologiques

La SVT entraîne divers effets :

- **Effets sensoriels :**

D'après les études de JP Roll et JP Vedel dans les années 1980, des enregistrements microneurographiques au niveau des nerfs sensitifs chez l'Homme ont montré que les vibrations transcutanées étaient susceptibles de stimuler les fuseaux neuromusculaires (FNM) (Fig. 1), les organes tendineux de Golgi (OTG) et les récepteurs cutanés superficiels et profonds. Parmi eux, les FNM (Annexe 1) et plus précisément les fibres primaires Ia sont les plus sensibles du fait des micro-étirements provoqués par les vibrations.

Pour activer ces terminaisons primaires, il faut préalablement régler la fréquence et l'amplitude des vibrations. En effet, pour obtenir une réponse optimale

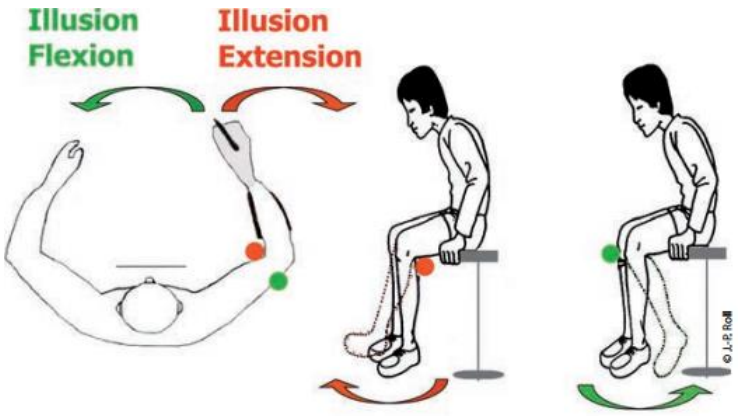

Fig. 2 : Illusions kinesthésiques évoquées par la SVT du biceps ou triceps brachial et quadriceps ou ischios-jambiers [F Crépon, 2015]

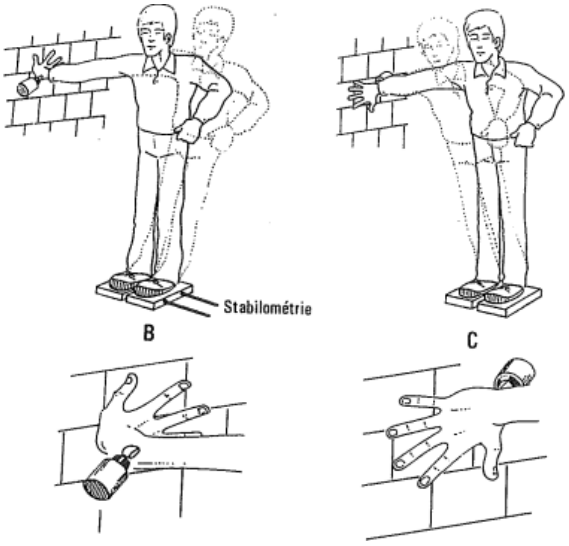

Fig. 3 : Illusions kinesthésiques posturales dues à la SVT des fléchisseurs ou extenseurs du poignet et des doigts [H Neiger et al, 1986]

des FNM, la fréquence doit se situer entre 70 et 80 Hz et l'amplitude entre 0.2 et 0.5 mm. Si la fréquence de vibration dépasse cette valeur, les récepteurs vont répondre par des valeurs aléatoires [2][3][4][5].

Concernant les récepteurs cutanés (Annexe 2), ceux à adaptation rapide sont les plus activés lors de la vibration. Ainsi, les corpuscules de Pacini répondent de manière optimale pour des fréquences allant de 200 à 400 Hz et pour une amplitude aussi petite que 1 µm. Pour les corpuscules de Meissner, la réponse optimale correspond à des fréquences plus basses soit entre 40 et 50 Hz et pour une amplitude supérieure à 8 µm. Enfin, les corpuscules de Merkel et de Ruffini déchargent cycle par cycle pour des fréquences allant jusqu'à 200 Hz. De la même manière que les FNM, lorsque ces fréquences de vibration sont dépassées, les mécanorécepteurs à adaptation rapide arrêtent complètement de décharger alors que les mécanorécepteurs à adaptation lente diminuent progressivement leur décharge jusqu'à des fréquences aléatoires [5].

→ Si on module la fréquence de vibration, la fréquence des réponses des fibres afférentes suit cette même modulation. Si cette dernière correspond à la fréquence des messages proprioceptifs naturels au cours de mouvements réels, le système nerveux central reçoit, en l'absence de mouvement, un message simulant parfaitement le feedback proprioceptif attendu de l'exécution de celui-ci. Le stimulus vibratoire constitue donc un « leurre neurosensoriel » quasi parfait [3].

- **Effets perceptifs :**

L'application perpendiculaire de vibrations à une fréquence de 70-80 Hz et de faible amplitude au niveau d'un tendon musculaire est susceptible d'induire des sensations illusoires de mouvement en l'absence de déplacement réel du membre (Fig. 2) ou même des illusions posturales (Fig. 3).

Ce mouvement perçu est le résultat d'une stimulation importante des FNM générée par les micro-allongements répétés des tendons par la vibration [2][3][4][5].

La direction de la sensation illusoire du mouvement correspond à celle d'un mouvement réel qui allongerait le muscle vibré [3]. Par exemple, si on vibre le tendon distal du biceps brachial le sujet aura l'impression que son coude s'étend et inversement pour le triceps brachial, le sujet ressentira une flexion de coude.

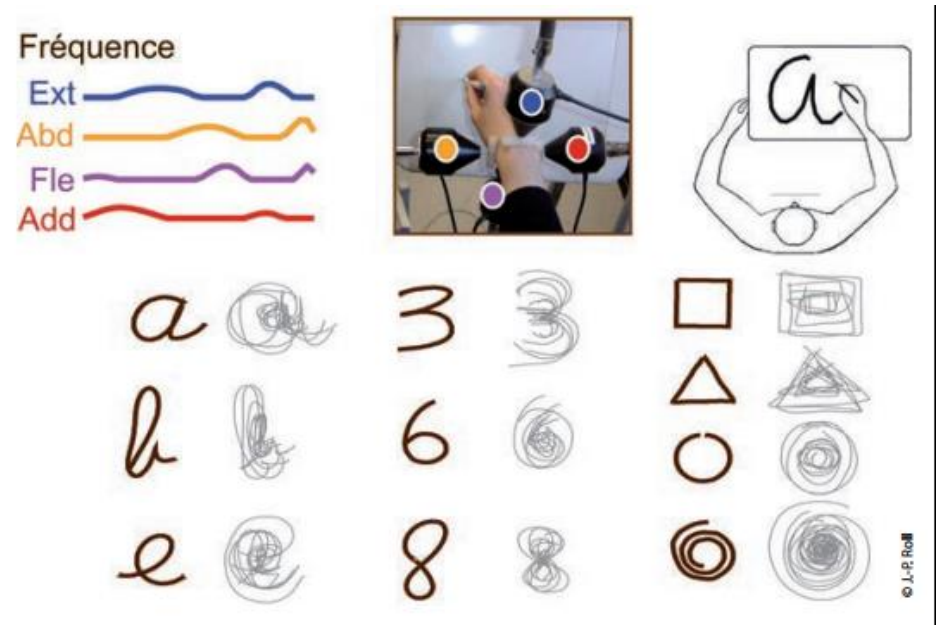

Fig. 4 : ***Illusions d'écriture et de dessin induites par la stimulation des quatre groupes musculaires du poignet***

<u>En haut</u> : pattern spatio-temporel de stimulation (lettre a), dispositif expérimental et copie par le sujet du mouvement illusoire perçu.

<u>En bas</u> : en gras, trajectoires attendues et en traits fins, trajectoires illusoires ressenties par l'ensemble des sujets

[F Crépon, 2015]

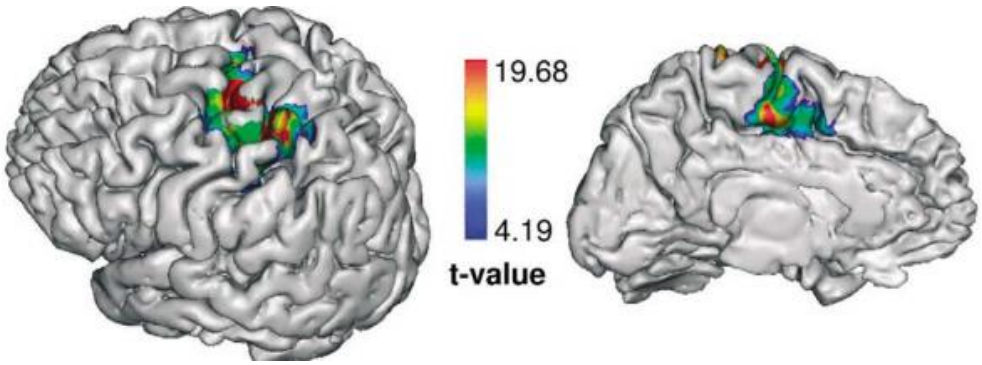

Fig. 5 : ***Intensité de l'activité corticale spécifiquement liée à la perception d'un mouvement illusoire***

Le réseau d'activation est présenté sur un rendu en trois dimensions d'un cerveau

[P Romaiguère, 2003]

Cette perception du mouvement est possible pour tous les tendons accessibles à la vibration chez des sujets sains [2][4].

L'illusion du mouvement peut être qualifiée de simple lorsque l'on vibre un seul tendon (exemple précédent avec le biceps et triceps brachial). Ou alors, cette sensation est plus complexe lorsque l'on associe plusieurs vibrations sur différents tendons. Dans ce cas-là, la perception du mouvement fera intervenir plusieurs articulations dans un espace à deux ou trois dimensions [3][4].

A titre d'exemple, avec des vibrateurs placés sur les tendons du poignet (Fig. 4), il est possible d'évoquer des sensations d'écriture ou de dessin que le sujet reconnaît, nomme et reproduit précisément [6]. Ce phénomène se reproduit lorsque les vibrateurs sont placés sur les tendons de la cheville [7] mais aussi sur ceux du coude et de l'épaule [8]. Cela s'explique par le fait que les vibrateurs sont activés par des patterns de fréquence équivalent aux patterns naturels d'activation des afférences enregistrées par microneurographie au cours des mouvements d'écriture et de dessin [3].

Le mouvement perçu est caractérisé comme lent (quelques degrés à quelques dizaines de degrés par seconde) lorsque la fréquence de vibration se situe entre 60 et 90 Hz. En effet, la vitesse de mouvement est étroitement liée à la fréquence de vibration [6].

Ces dernières années, l'imagerie cérébrale fonctionnelle (IRMf) (Fig. 5) et la Magnétoencéphalographie (MEG) ont mis en évidence le réseau cortical activé lorsque l'on évoque, par vibration tendineuse, une illusion de mouvement. Celui-ci se compose des aires pariétales bilatérales (gyrus post-central, gyrus pariétal supérieur, gyrus supra-marginal et gyrus angulaire), des cortex pré-moteurs et moteurs bilatéraux, de l'aire motrice supplémentaire controlatérale à la vibration, des aires cingulaires antérieures bilatérales et de la partie médiane du cervelet [3][9][10]. Ce réseau cortical est très proche de celui activé lors d'une activité motrice volontaire ou d'une action imaginée. De plus, dans la plupart des aires, l'activation semble être plus importante dans le cas où le mouvement perçu est rapide [9].

Ces observations sont importantes pour la rééducation car par exemple, le SDRC, le SES ou l'immobilisation thérapeutique altèrent ou privent le système nerveux

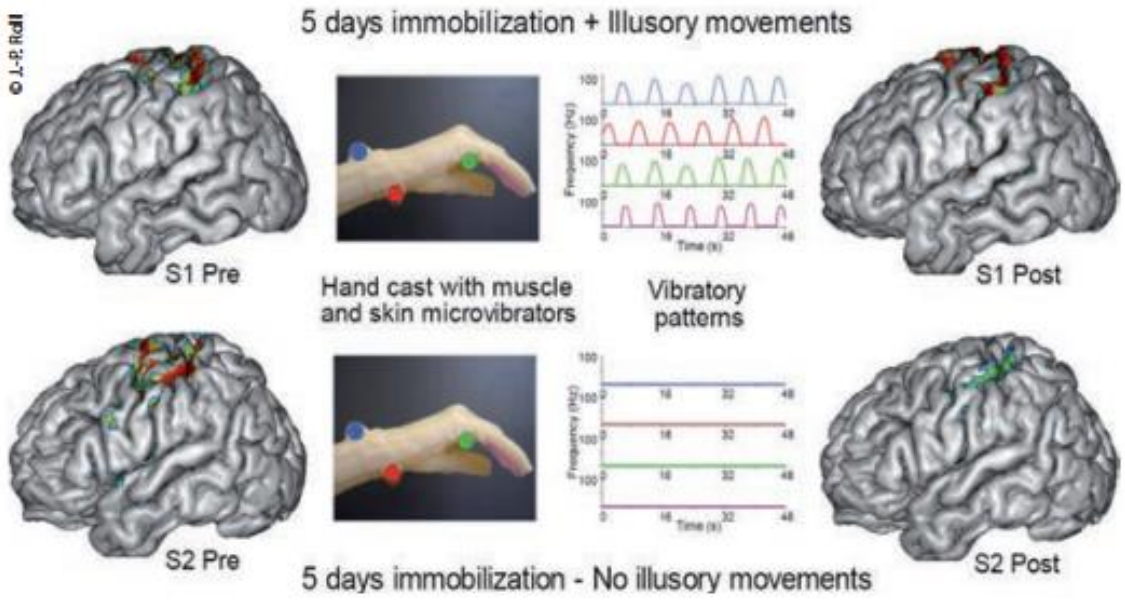

Fig. 6 : ***Effets cérébraux de l'immobilisation articulaire et stimulation vibratoire transcutanée***
Enregistrement par IRMf des activations corticales évoquées par l'exécution d'un mouvement calibré de la main chez des sujets traités par SVT (ligne du haut) et non traités (ligne du bas) avant la mise en place de l'orthèse d'immobilisation (Pre) et à son retrait (Post).
Les figures situées au centre montrent la main immobilisée par une orthèse thermoformée incluant des mini-vibrateurs tendineux et une matrice tactile avec ou sans stimulation pendant la période d'immobilisation
[F Crépon, 2015]

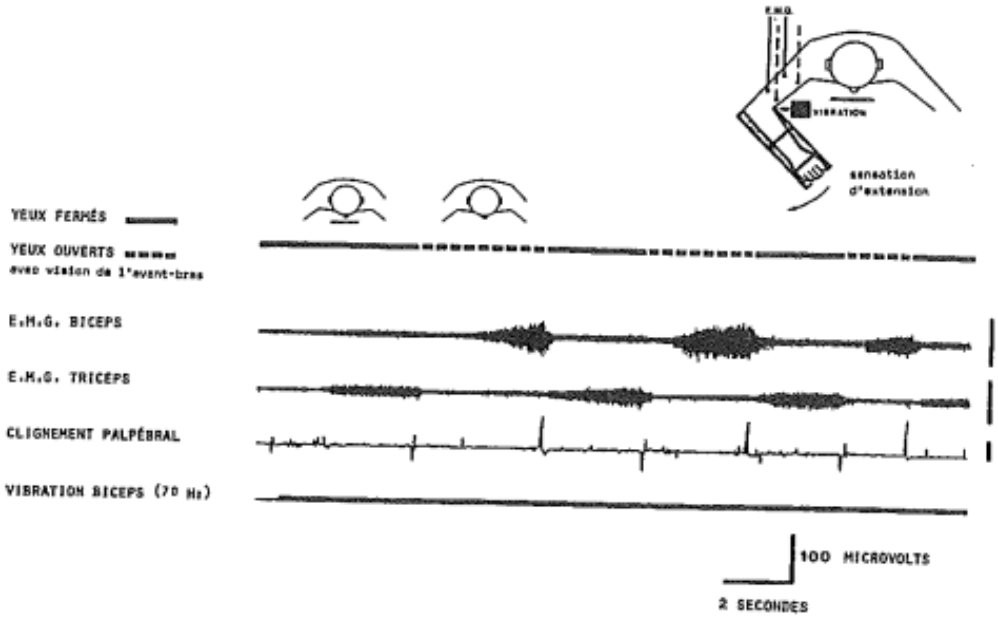

Fig. 7 : ***Effets moteurs de la vibration tendineuse***
TVR lorsque le sujet regarde son membre vibré
RVA lorsque le sujet ne regarde pas son membre vibré et qu'il ressent une sensation illusoire de mouvement
[H Neiger et al, 1986]

central des afférences sensorielles issues du mouvement. Cette dys- ou désafférentation proprioceptive engendre des effets délétères au niveau cérébral et périphérique (ankylose articulaire).

D'ailleurs, une étude récente reprend ces idées et met en évidence l'intérêt de la SVT dans le guidage de la plasticité cérébrale et la prévention des perturbations au niveau cortical dans le cas d'une immobilisation thérapeutique par orthèse thermoformée de la main (Fig. 6). Grâce à l'IRMf, il a été montré qu'une immobilisation de cinq jours de la main de sujets sains non vibrés diminuait le niveau d'intensité et d'étendue de l'activation des aires corticales dédiées à la commande et à la représentation du mouvement. De plus, une lenteur d'exécution des mouvements est observée chez ces mêmes sujets [11].

- **Effets moteurs :**

La SVT peut induire deux types de réponses motrices. En effet, celles-ci dépendent des conditions perceptives, posturales ou attentionnelles du sujet. Ainsi, la vibration tendineuse peut soit déclencher une réponse motrice dans le muscle vibré appelée Tonic Vibration Reflex (TVR) soit déclencher une réponse motrice dans les muscles antagonistes appelée Antagonist Vibratory Response (AVR). Dans les deux cas, les réponses motrices sont involontaires (Fig. 7).

Premièrement, le TVR correspond à l'activation du réflexe myotatique à plus ou moins haute fréquence associée à un relâchement concomitant des muscles antagonistes par l'intervention des circuits spinaux de l'inhibition réciproque. Cette réponse motrice dépend de la fréquence de vibration, sachant que jusqu'à environ 60 Hz elle suit cycle par cycle les vibrations tendineuses [5]. On retrouve ce phénomène lorsque le sujet n'est pas détendu, quand il regarde son membre vibré ou lors d'hypertonies pathologiques des muscles vibrés [6].

Deuxièmement, une étude [12] a recherché s'il existait une relation entre les paramètres de sensation d'illusion du mouvement et ceux de l'AVR. Pour cela, elle a analysé les liens entre le tendon vibré, la direction du mouvement illusoire, les muscles

recrutés dans l'AVR et ses caractéristiques (surface EMG, types d'unités motrices, temps de latence, etc.). Il en ressort que dans le cas où le sujet est détendu, ne regarde pas son membre vibré et ressent une sensation illusoire de mouvement, une AVR se produit et est cohérente avec cette dernière. En fait, dans n'importe quelle direction d'illusion du mouvement, les unités motrices sont activées selon un pattern spécifique corrélé à la direction du mouvement perçu et aux propriétés biomécaniques des muscles correspondants. De plus, l'intensité des AVR est corrélée à l'intensité de la sensation d'illusion du mouvement ce qui suggère que cette réponse motrice est issue des voies descendantes et résulte d'une transformation perceptivo-motrice issue d'une afférence proprioceptive plutôt que d'un mécanisme de réflexe spinal.

Ainsi par exemple, la SVT du biceps brachial à une fréquence de 70 Hz lorsque le sujet est détendu et les yeux fermés, entraîne une sensation illusoire d'extension du coude accompagnée d'une réponse motrice du triceps brachial visible à l'électromyographie (EMG). Dès lors que le sujet regarde son avant-bras, l'activité motrice est présente non pas sur le triceps brachial mais sur le biceps brachial et l'illusion du mouvement disparaît.

1.1.3 Champs d'application

La SVT est indiquée dans :

- La rééducation de la mobilité articulaire pendant ou après une immobilisation thérapeutique
- L'assistance à la rééducation du mouvement lorsque celui-ci est limité et/ou d'exécution douloureuse
- L'entretien des schémas moteurs segmentaires posturaux ou locomoteurs
- Le maintien ou le recouvrement des structures corticales de représentation et de commande du mouvement

Les pathologies concernées par la rééducation proprioceptive sont donc celles associées à une immobilisation partielle ou totale telles que les fractures, les entorses et les luxations ; certaines pathologies centrales comme l'accident vasculaire cérébral (AVC), la spasticité, les algodystrophies, les dyskinésies douloureuses ou non, les différentes formes de raideur et d'ankylose articulaire.
A ce jour, aucune contre-indication n'est recensée [6][7].

Fig. 8 : Vibration du tendon distal du biceps brachial avec un vibrateur manuel [JP Roll, 2009]

Fig. 9 : Vibration du tendon distal du biceps brachial avec un vibrateur autonome [JP Roll, 2009]

Fig. 10 : Vibration alternée des biceps et triceps brachiaux avec un vibrateur autonome [JP Roll, 2009]

1.1.4 Méthodologie d'application en rééducation

Il existe deux grandes catégories de vibrateurs :

- **Vibrateurs tenus et pilotés manuellement** (Fig. 8) par le rééducateur pendant la séance de vibration. Les paramètres sont contrôlés par le thérapeute c'est-à-dire que l'amplitude est constante (entre 0.2 et 0.5 mm) et la fréquence est modulable à partir d'un variateur étalonné placé sur le boîtier de commande.
- **Vibrateurs placés à demeure** sur un ou plusieurs tendons. Ils sont activés, selon l'effet recherché, isolément (Fig. 9), en alternance (Fig. 10) ou simultanément par le thérapeute ou grâce à une interface programmable. La programmation informatique permet de définir la fréquence, la durée d'activation de chaque vibrateur et le nombre de répétitions en fonction de la pathologie à traiter.

Le patient doit être installé confortablement et le plus détendu possible. L'environnement doit être calme pour qu'il puisse se concentrer au maximum sur ses sensations et il faut qu'il garde les yeux fermés (ou du moins qu'il ne regarde pas son membre vibré).

Le muscle vibré doit se trouver dans une position de pré-étirement pour que le stimulus vibratoire puisse se transmettre au muscle. Si le muscle est court ou flasque, la transmission ne se fera pas.

Pour cela, le thérapeute va positionner la ou les articulations concernées de telle manière que les muscles vibrés soient en position d'allongement modéré. Par exemple pour le biceps brachial, le coude doit être fléchi à 110-120° pour une vibration optimale. Si on traite de manière alternée un couple de muscles antagonistes, il faudra que la tension des deux muscles soit à peu près équivalente donc on recherchera une position médiane de l'articulation.

Enfin, pour rendre plus efficace le traitement, il est intéressant d'associer à la vibration la mobilisation passive lente de l'articulation qui allonge le muscle vibré. Cela augmente considérablement la sensation d'illusion du mouvement et de l'AVR associée. Par exemple lors de la vibration du biceps brachial, on associe une extension passive et lente du coude.

La durée optimale de la vibration tendineuse est de quelques secondes (cinq à

quinze). En effet, une vibration trop longue perd son efficacité à induire une sensation illusoire de mouvement.

La durée totale d'une séance de vibrations est d'une vingtaine de minutes au cours de laquelle chaque temps de vibration sera séparé d'un temps de repos de quelques secondes (cinq à dix) [6][7].

1.2 Le programme d'imagerie motrice (PIM)

1.2.1 Définition

L'imagerie motrice correspond à l'imagination d'une séquence motrice sans y associer l'exécution de celle-ci. C'est une technique qui exploite la neuroplasticité cérébrale et la réversibilité des modifications corticales par l'accès au contenu de l'intention du mouvement de manière consciente (qui se fait normalement pendant la phase préparatoire du mouvement mais de manière inconsciente). Il en ressort des mécanismes communs et une fonctionnalité semblable de l'imagerie motrice et de la phase préparatoire du mouvement [1].

En 2004, Moseley [13] a proposé un programme d'imagerie motrice dans le but de réduire la douleur et d'améliorer la fonction chez des patients atteint d'un syndrome douloureux régional complexe (SDRC) chronique de type 1. Ce programme se compose de trois phases consécutives durant deux semaines chacune : la reconnaissance de latéralité, les mouvements imaginés et la thérapie miroir.

1.2.2 Bases neurophysiologiques

Comme nous l'avons évoqué précédemment, le PIM est composé de trois phases successives que nous allons développer individuellement. Dans le protocole initial décrit par Moseley en 2004, il était important de respecter l'ordre des phases car selon lui, elles entraînaient une activation séquentielle des réseaux corticaux moteurs qui ont lieu lors de la planification, préparation et exécution d'un mouvement. A ce jour, ce n'est plus d'actualité et ce protocole doit être adapté en fonction des capacités corticales des patients.

- ✓ La <u>reconnaissance de latéralité</u> : une base d'images de postures de mains droites et gauches orientées de manière différente est proposée au patient et celui-ci doit reconnaître la latéralité de chacune d'elles. Ici, la rapidité et la précision de la

performance sont évaluées. Le patient va alors effectuer une rotation mentale de sa main en faisant appel aux représentations internes de ses segments de membres c'est-à-dire de son schéma corporel. Plus l'amplitude de la rotation mentale est élevée, plus le patient mettra du temps à reconnaître l'image.

Chez les patients ayant des douleurs chroniques, des exclusions segmentaires, des accidents vasculaires cérébraux, des amputations ou des immobilisations, on retrouve une augmentation du temps et une imprécision dans cette tâche du fait de l'altération de leur schéma corporel. Enfin, dans cette phase, le cortex pré-moteur et l'aire motrice supplémentaire sont activés [1][13].

- ✓ Les <u>mouvements imaginés</u> : diverses images de positions de mains correspondantes à la main pathologique sont présentées au patient et celui-ci doit s'imaginer faire cette position avec sa main atteinte. Ici, la précision du mouvement est recherchée et non pas la rapidité de la tâche. L'imagination des mouvements et l'exécution de ce même mouvement engendre des modifications fonctionnelles cérébrales équivalentes. Par exemple, si on apprend un exercice de musique, le fait de se l'imaginer et de le faire réellement va provoquer une expansion similaire de la représentation corticale motrice primaire. De plus, l'imagination du mouvement augmente les performances grâce à la facilitation de la planification du mouvement. Lors de cette deuxième phase, les cortex pré-moteur, moteur et sensitif primaire sont activés [1][13].

→ Une revue de littérature récente [14] montre les effets du PIM et de ses composantes sur la douleur chronique. Il en ressort que l'utilisation seule de la reconnaissance de latéralité ne montre pas d'effet et des résultats contradictoires sur les mouvements imaginés seuls sont exposés. En effet, ils montrent soit une augmentation soit une réduction de la douleur. Cependant, lorsque ces techniques sont associées comme dans le PIM, une amélioration de la douleur est démontrée. De plus, une méta-analyse [14] comparant le PIM avec la pratique usuelle de la physiothérapie favorise le PIM dans la réduction de la douleur.

Sachant que dans notre étude de cas clinique, nous avons majoritairement utilisé la thérapie miroir, nous avons décidé de la développer davantage.

✓ La <u>thérapie miroir</u> :

C'est Ramachandran en 1999 qui a introduit en premier cette technique de rééducation pour traiter les douleurs de membre fantôme après amputation du membre supérieur chez un patient.

En effet, on retrouve chez les patients souffrant de douleurs chroniques des altérations des récepteurs sensoriels. Prenons quelques exemples comme les douleurs du membre fantôme chez l'amputé ou l'impression de main surdimensionnée chez les patients ayant un SDRC ou les comportements de négligence du segment atteint dans le SES ou dans l'allodynie mécanique statique. Chez ce type de patients, on retrouve une corrélation entre l'intensité, la chronicité de la douleur, les anomalies sensorielles et la plasticité cérébrale. Dans le SDRC, un rétrécissement de la zone corticale du segment atteint peut être retrouvé. Chez l'amputé, on aura une disparition puis un envahissement des zones adjacentes sur la zone corticale du membre amputé. Néanmoins, on sait aujourd'hui que ce phénomène est réversible grâce à des techniques de réafférentation [1].

A l'heure actuelle, les mécanismes expliquant les effets de la TM ne sont pas clairement définis. Cependant, quelques hypothèses sont proposées :

- *La vision semble moduler la perception de la douleur* : prenons l'exemple de l'illusion de « la main caoutchouc » où celle-ci est artificiellement intégrée au schéma corporel de sujets sains. Le fait de simuler une action douloureuse sur celle-ci provoque des réactions physiologiques (sudation, réflexe de retrait…) qui auraient eu lieu si cette action douloureuse avait été réellement réalisée. Cela montre que la douleur résulte de l'interaction de réseaux neuronaux de plusieurs canaux sensoriels tels que la vision.

- *L'implication des neurones miroirs* : ceux-ci sont activés lors de la réalisation ou l'observation d'une tâche motrice par autrui. Il a été observé que, chez des patients amputés du membre supérieur, le fait de regarder des sujets se toucher le bras leur provoquait des sensations tactiles dans leur membre fantôme.

- *Réduction de la kinésiophobie* : le miroir donnerait une image indolore de l'exécution d'un mouvement ainsi le patient se rendrait compte que ce n'est pas si douloureux de bouger. La thérapie miroir permettrait de dissocier mouvement et douleur.

- *Phénomènes attentionnels* : deux hypothèses contraires sont établies. Soit le fait de distraire le patient par le miroir réduit la douleur, soit le fait de focaliser l'attention sur les caractéristiques sensorielles de la douleur permet sa diminution. Dans le SDRC ou le SES, les patients négligent une partie de leur membre ; la TM pourrait alors faciliter la réintégration de ce dernier dans leur schéma corporel.

- *Modification de l'excitabilité du cortex moteur primaire M1* : on retrouve souvent cela chez des patients ayant un SDRC post-AVC ou avec une incapacité fonctionnelle qui serait partiellement due à une « paralysie apprise ». La thérapie miroir augmenterait l'excitabilité motrice dans M1 et restaurerait un schéma corporel adéquat de la zone atteinte.

→ En résumé, la TM semblerait faire intervenir divers mécanismes (moteurs, sensoriels, psychologiques et attentionnels) [15].

De plus, grâce aux techniques de neuro-imagerie fonctionnelle (IRMf, MEG, électroencéphalographie, etc.), nous savons que la TM a des effets au niveau cérébral. En effet, une revue de littérature [16] suggère que la TM peut affecter la commande des processus perceptivo-moteurs par l'intermédiaire de trois réseaux fonctionnels.

D'abord, nous observons une augmentation de l'activité cérébrale dans les zones impliquées dans le *contrôle attentionnel et cognitif* c'est-à-dire le cortex préfrontal dorso-latéral, le cortex cingulaire postérieur, les aires somesthésiques primaire et secondaire et enfin, le précunéus. Malgré l'activation du gyrus temporal supérieur et du cortex pré-moteur, il n'y a que peu de preuves montrant l'activation des neurones miroirs grâce à cette technique. Enfin, la TM augmente l'excitabilité du *cortex moteur primaire homolatéral* qui se projette dans le *cortex moteur primaire controlatéral* correspondant à la main atteinte. Ces diverses observations montrent que la TM peut exercer une forte influence modulatrice sur le système moteur.

1.2.3 Champs d'application

Les techniques de représentation du mouvement telles que la TM, le PIM ou l'observation et/ou l'imagination du mouvement sont utilisées dans différentes pathologies :

- SDRC aigu et chronique de types 1 et 2

- Les douleurs de membre fantôme
- Les douleurs post-AVC
- Les douleurs aigues non pathologiques (notamment post-chirurgicales ou post-traumatiques)

Ces techniques sont plus ou moins efficaces sur ces pathologies. D'après une méta-analyse datant de février 2016 [17], l'ensemble de ces techniques semblent l'être sur la diminution de la douleur et des incapacités et montrent un effet positif mais non significatif sur l'amélioration de la qualité de vie. La TM et le PIM devraient être considérés comme les traitements des patients atteints d'un SDRC. De plus, l'imagerie motrice pourrait être un traitement potentiellement efficace chez les patients souffrant de douleurs aigues post-traumatiques et post-chirurgicales. A ce jour, il n'y a pas de preuve quant à la diminution de la douleur chez les patients atteints de douleurs de membre fantôme et de douleurs post-AVC.

A propos de la TM, une revue systématique [18] met en évidence que celle-ci a tendance à être efficace dans l'amélioration de la fonction des membres supérieurs chez des patients post-AVC et ayant un SDRC alors que dans les douleurs de membre fantôme et dans les chirurgies de la main, l'efficacité n'a pas été encore déterminée.

Cependant, cette technique possède des contre-indications. Mc Cabe [19] en décrit quelques-unes :

- L'existence d'une extinction motrice c'est-à-dire que si on demande à un patient d'effectuer des mouvements bilatéraux synchrones pendant que le côté atteint est caché par le miroir, celui-ci va être convaincu qu'il exécute le mouvement du côté atteint alors qu'en réalité, soit il ne bouge pas soit il bouge mais sur un temps bref et s'arrête.
- Une majoration des symptômes lors du traitement
- L'incapacité du patient à croire à l'illusion
- Les pathologies psychiatriques (schizophrénie essentiellement) et l'autisme (car il y aurait un dysfonctionnement du système des neurones miroirs) [1]

Si le programme n'est pas adapté au patient, il est possible que les effets indésirables suivants apparaissent : une recrudescence des troubles et des douleurs, une désorientation, une perte de confiance et un rejet de toute thérapie [1].

Fig. 11 : Positionnement du membre supérieur dans la thérapie miroir [Anne Berquin et al, 2015]

1.2.4 Méthodologie d'application en rééducation

Premièrement, il est important de souligner qu'il n'y a pas de consensus dans la littérature proposant un protocole précis de la TM. Cependant, des recommandations existent. D'abord, il est essentiel d'expliquer au patient cette technique pour qu'il ait confiance et adhère le plus possible à celle-ci. Puis, il faut amener le patient à prendre conscience des altérations sensorielles associées à sa douleur et de leurs caractères anormaux (modification de la taille et de la position par exemple). Ce n'est qu'ensuite que le miroir sera présenté comme un outil permettant de tromper son cerveau afin de corriger la perception de son membre.

Après avoir installé le patient confortablement et dans un endroit calme, on lui propose de regarder l'image de son membre sain dans le miroir, sans mouvement et d'essayer de croire qu'il s'agit de son membre lésé. Il faut au préalable placer les deux mains dans la position la plus proche (Fig. 11). Après cela, on lui demande de faire des mouvements lents, bilatéraux, synchronisés et perçus comme non difficiles pour lui. Pendant ce temps, le thérapeute doit vérifier qu'il n'y ait pas d'extinction motrice de sa main atteinte et si c'est le cas, la TM doit être arrêtée ou bien, le patient doit se limiter à l'observation de son membre statique. Une fois que le patient a intégré ces consignes, on lui propose de réaliser ces séances à domicile. Comme ce traitement nécessite beaucoup de concentration, les sessions doivent être courtes (maximum cinq minutes) mais répétées plusieurs fois par jour (cinq à six fois). En fonction de l'évolution du patient, on adaptera les exercices.

Cette thérapie peut être continuée autant de temps que le patient a l'impression que cela lui est utile. Par contre, si aucun bénéfice n'est apporté après deux semaines, la poursuite de la TM ne semble pas nécessaire [15].

→ A ce jour, la littérature concernant la TM met en avant l'hétérogénéité quant à la taille des échantillons, des conditions étudiées et des résultats des études et une qualité méthodologique variée. Il en ressort une évaluation insuffisante des effets indésirables qui est pourtant un aspect clinique très important. De plus, un manque de connaissances sur le type de patients pouvant bénéficier de la TM et son mode d'application est présent. De ce fait, des conclusions fermes ne peuvent pas être conduites à cause d'un niveau de preuve moyen [20].

Fig. 12 : Syndrome d'exclusion segmentaire touchant l'index [JM André et al, 1996]

1.3 Le syndrome d'exclusion segmentaire

1.3.1 Définition

Le SES se caractérise par un trouble du comportement moteur défini par l'inutilisation ou la sous-utilisation d'un segment de membre (doigt, main ou membre supérieur). Il est potentiellement réversible : soit sur sollicitation verbale d'un tiers soit par une attention soutenue du patient sur son segment atteint. Il survient en l'absence de lésion du système nerveux central (SNC) et est comparé plutôt à un syndrome de négligence d'origine périphérique [21][22].

1.3.2 Circonstances d'apparition

Le SES peut survenir dans diverses circonstances non spécifiques : après un traumatisme opéré ou non (lésions tendineuses associées ou non à une lésion nerveuse, fracture, luxation, amputation…), une infection (panaris) ou bien après une chirurgie programmée (transfert d'orteil). Il peut apparaître aussi dans un contexte de douleur : névrome d'amputation digitale, SDRC de type 1 ou douleur de désafférentation.

Le délai de découverte est de trois mois environ par rapport au facteur déclenchant (limites entre 0 à 14 mois) [21][23].

1.3.3 Etiologie

Nous pouvons l'observer à tout âge et même chez le très jeune enfant. De manière quasi équivalente, il atteint les deux sexes et touche aussi bien le membre droit que le gauche ainsi que le côté dominant ou non dominant. Notons que ce syndrome concerne surtout les travailleurs manuels (75%). De plus, jusqu'à 75% des patients ayant subi une lésion traumatique ou infectieuse du membre supérieur peuvent être touchés par ce syndrome. Enfin, nous ne retrouvons pas d'antécédent notable chez les patients ayant développé ce trouble [21][23].

1.3.4 Diagnostic

Le diagnostic est surtout **clinique**. On demande au patient de faire des gestes automatiques de la vie quotidienne par exemple (Fig. 12). De plus, la notion de temps est indispensable pour confirmer le diagnostic. En effet, lors de tout traumatisme, des mécanismes de protection (telle que l'exclusion) sont mis en action par le segment atteint. Dès lors que l'exclusion dure dans le temps, elle devient pathologique [22].

1.3.5 Caractéristiques cliniques

Elles sont nombreuses et dépendent de chaque patient. Cependant, on retrouve des signes et symptômes caractérisant le SES [21][22][23][24] :

- La localisation de l'exclusion segmentaire la plus fréquente est au niveau de **l'index**

- **Anosognosie relative du patient** : du fait de ce symptôme, le patient a des signes fonctionnels peu importants. En effet, il ne se plaint pas de la gêne provoquée par l'exclusion car il ne s'en rend pas compte sauf quand il y prête attention ou sur sollicitation d'un tiers.

- **Douleurs** : les douleurs spontanées sont peu fréquentes sauf si le SES est associé avec un SDRC. Cependant, les douleurs provoquées de type hyperesthésie sont souvent retrouvées au simple toucher du patient (allodynie mécanique statique).

- **Troubles de la posture** : la position de repos est modifiée et on remarque une compensation de la fonction déficiente. Par exemple, lors d'une exclusion digitale, le ou les doigts sont en extension (pouce, index et majeur) ou en flexion (annulaire et auriculaire) ou bien, au lieu d'effectuer une pince pouce/index, le patient va utiliser la pince pouce/majeur. Il peut y avoir parfois des syncinésies d'imitation avec apparition d'une extension permanente du doigt controlatéral au doigt exclu lors d'activités bi-manuelles.

- **Troubles cutanés et trophiques** : le segment atteint peut avoir des modifications de température (froideur), de coloration (cyanosé avec une augmentation du temps de recoloration), des hypersudations, une disparition des plis de flexion, une atrophie de la pulpe ou une dystrophie unguéale.

- **Troubles sensitifs** : il n'est pas rare de trouver une hypoesthésie subjective tactile, algique voire thermique. On a aussi souvent la présence de paresthésies, dysesthésies voire même des distorsions sensitives pouvant être à l'origine d'un sentiment d'étrangeté vis-à-vis du membre exclu (sensation de doigt glacé, de verre sous la peau, de brûlure…). Le reste du bilan sensitif est normal.

- **Troubles articulaires** : ils dépendent des lésions initiales. Les amplitudes articulaires peuvent être tout à fait normales au début et diminuer progressivement du fait de la non-utilisation du segment, jusqu'à l'enraidissement total.

- **Troubles musculaires** : du fait de la non-utilisation du segment, une diminution de force survient et peut aboutir à la longue à une amyotrophie.

- **Trouble de la commande motrice** : effectuer un geste est difficile pour ces patients car une concentration très importante est nécessaire. De plus, nous observons une hypokinésie (retard d'initiation du mouvement volontaire), une akinésie (réduction des mouvements spontanés), une bradykinésie (lenteur du mouvement) et une hypométrie (faibles amplitudes de mouvement). La main a tendance à se mettre en position intrinsèque par contracture des interosseux. Néanmoins, sous contrôle de la vue, ces troubles sont souvent réversibles.

- **Trouble du schéma corporel** : les patients « oublient », « laissent de côté » leur segment exclu ce qui augmente le risque d'accident. Ils peuvent même aller jusqu'à demander l'amputation tellement la gêne est invalidante. Il peut aussi se rajouter une agnosie digitale (difficulté à reconnaître et à nommer un doigt) et avec le temps, ils ont des difficultés à définir la position de leur membre atteint dans l'espace.

- **Troubles de la stratégie exploratrice des objets** : nous notons une réduction du nombre de mouvements effectués par la main et une absence de déplacement de l'objet vers les zones les plus informatives (exemple : pulpe du doigt).

- Il est **labile** (il apparaît dans les gestes automatiques, bi-manuels, exercices chronométrés, lors de l'occlusion des yeux) et **extensif** (sur les doigts adjacents ou sur la main).

→ Il n'y a pas de corrélation entre la lésion initiale et la sévérité du SES qui en suit.

Inflammation…

∇

Altérations des récepteurs

Fonctionnelles et lésionnelles

∇

Déformation des informations sensitives

Distorsions sensitives

∇

Décodage d'informations inappropriées

Leurres

∇

Réponses motrices inappropriées

Sous-utilisation, positions aberrantes, méconnaissance

∇	∇
Pérennisation	Corrections
Remaniements corticaux	*Réétalonnage*
Lésions secondaires des capteurs	*des représentations*
Persistance	Guérison

Fig. 13 : Mécanismes supposés à l'origine du syndrome d'exclusion du membre supérieur
[JM André et al, 1996]

1.3.6 Mécanismes

Depuis quelques années, des hypothèses sont proposées à propos des mécanismes de ce syndrome mais celle qui a été retenue est la suivante : il s'agirait d'un *syndrome de dysafférentation* (Fig. 13).

En effet, le départ du SES semble être l'existence d'une inflammation qui entraîne de l'œdème et la libération de substances chimiques responsables d'une altération des récepteurs sensitifs. Cette altération est à l'origine d'une déformation des informations sensitives parvenant au SNC, ce qui entraîne alors un traitement erroné au niveau pariétal. De plus, les distorsions sensitives ressenties par les patients pourraient correspondre avec cette hypothèse. Evidemment, les réponses motrices qui s'ensuivent sont inadéquates comme par exemple une sous-utilisation ou non-utilisation du membre lésé [21][22].

1.3.7 Evolution et complications

Selon l'étude de JM André et al [21], sur 37 cas, 12 ont une disparition totale et 4 quasi-totale de leur SES après environ 3 mois et demi. Chez les 21 restants, il était encore présent un an après le diagnostic malgré la rééducation.

Les complications possibles sont : une survenue secondaire d'un SDRC, une amputation du doigt atteint sur demande du patient, un échec d'un transfert d'orteil ou de doigt sur le segment amputé (non intégration au niveau du schéma corporel du segment transféré) ou enfin, un syndrome dépressif après un long arrêt de travail.

Les séquelles qui peuvent survenir sont la persistance d'une hypoesthésie et de la lenteur dans les activités bi-manuelles ou fines.

1.3.8 Prévention et traitement en rééducation

Un principe fondamental en traumatologie du membre supérieur et de la main est la prise en charge précoce en rééducation afin d'éviter au maximum les complications comme le SES. Pour cela, le **diagnostic précoce** est indispensable tant au niveau médical (si possible privilégier un traitement fonctionnel tout en expliquant au patient comment utiliser son membre atteint), qu'au niveau des soins (pansements les plus fins possibles pour immobiliser que ce qui est nécessaire et importance du repérage des patients montrant des signes de non-acceptation ou ayant des comportements excessifs vis-à-vis de leur plaie).

Enfin, les rééducateurs doivent être très vigilants quant à la posture et aux comportements gestuels des patients.

Comme nous l'avons vu, le traitement des informations sensitives est inadapté. De ce fait, une rééducation de réafférentation doit être mise en place. Tout d'abord, il est indispensable d'agir sur l'inflammation et la douleur issues du traumatisme initial qui sont la source des perturbations des récepteurs sensitifs. Pour cela, des médicaments (anti-inflammatoires et antalgiques) et traitements physiques locaux (physiothérapie, TENS…) sont utilisés dans un but préventif.

La **prise de conscience du trouble** par le patient est une étape très importante car l'anosognosie est souvent source d'échec de la rééducation. On peut utiliser, par exemple, des enregistrements vidéo ou des photos pour faciliter la prise de conscience de son trouble. En 2011, McCabe [19] a décrit la technique de description sans feedback visuel des membres sains puis lésés par le patient afin qu'il mette toute son attention sur ses perceptions. L'entourage du patient pour le lui rappeler est aussi essentiel.

Ensuite, la **rééducation sensitive** est primordiale. Il existe de nombreuses techniques telles que le « touche-à-tout », l'automassage, les vibrations… Mais il existe aussi les techniques de désensibilisation qui vont permettre d'agir sur les troubles du traitement des informations sensitives en réétalonnant les sensations et les représentations cérébrales déformées : exercices bi-manuels avec comparaison droite-gauche, recours à d'autres canaux sensoriels (vision, audition, odorat) ou verbalisation des différentes étapes de préhension et de reconnaissance d'un objet.

Une fois que ce réétalonnage est effectué, les techniques de réafférentation proprement dites peuvent commencer :

- ✓ **traitement des processus attentionnels** avec nécessité d'une motivation complète du patient : techniques de biofeedback (sonore, vibratoire...), travail en attention sélective puis divisée (travail devant un miroir)
- ✓ **automatisation du geste** : sollicitation dans toutes les formes et de manière répétée du membre exclu dans le but que son utilisation soit habituelle
- ✓ on demande au patient de regarder, toucher et utiliser le plus possible son segment exclu pour qu'il soit et reste intégré au niveau cortical

Pour éviter l'entretien de ce phénomène, des moyens tels que la **syndactylie** et la reconstruction des stratégies exploratrices lors de la manipulation d'objets sont souvent utilisées. Les **thérapies contraintes** sont aussi pratiquées dans ce syndrome. Néanmoins, il faut rester vigilant car la syndactylie et les thérapies contraintes peuvent engendrer des exclusions au niveau des doigts sains.

Aujourd'hui, **les techniques par leurre sensoriel** font partie de la prise en charge du SES dans le but de réintégrer le membre exclu dans le schéma corporel.

Enfin, **l'éducation thérapeutique** du patient fait partie intégrante de cette prise en charge pour que son adhérence et sa participation soient maximales. En effet, elle le rend acteur de son trouble. Les informations et savoir-faire transmis permettent au patient de travailler à domicile sans contrôle thérapeutique car bien évidemment, les séances de rééducation seules ne suffisent pas. De plus, une prise en charge psychologique peut être proposée afin d'améliorer son suivi, en le rassurant [21][22][24].

Le développement des divers aspects de la SVT et du PIM nous a permis de mettre en avant leurs objectifs communs en rééducation et leur complémentarité. Notre hypothèse est alors la suivante : l'association de la SVT et de la TM a un intérêt dans l'amélioration de la douleur, la mobilité et la fonction dans le cas du SES. Dans la partie suivante, à partir du protocole de rééducation que nous avons établi, nous analyserons la prise en charge d'une patiente atteinte d'un SES post-traumatique qui permettra de confirmer ou non notre hypothèse.

2. Etude de cas

2.1 Présentation du patient et de son traumatisme

Madame G. âgée de 41 ans, gauchère, a été victime d'une section partielle du tendon extenseur de l'index suite à une coupure par verre survenue à son domicile le 27 septembre 2015 au soir.

Elle vit avec son mari et ses deux enfants (10 et 13 ans) à Biarritz dans une maison avec un étage. Elle travaille dans la bureautique et a été en arrêt de travail dix jours suite à son accident. C'est une patiente dynamique qui aime beaucoup le sport notamment la gymnastique. Notons qu'elle fait de l'hypothyroïdie mais qui est traitée depuis plus de quinze ans par Levothyrox.

Le 28 septembre 2015, elle a subi une chirurgie durant laquelle une suture du tendon extenseur de l'index gauche a eu lieu. Il n'y a pas eu de complication post-opératoire particulière. Après l'opération, elle a eu des antalgiques et des soins à domicile pour la cicatrice tous les deux jours pendant dix jours. Aucune orthèse n'a été prescrite.

La patiente n'a pas eu de séance de rééducation pendant un mois car le chirurgien n'a pas jugé utile d'en débuter. Elle est donc restée toute cette période sans bouger sa main gauche. Pourtant quelques semaines après la chirurgie, des premiers signes sensitifs sont apparus. Elle ressentait des douleurs de contact importantes lorsqu'elle mettait la main dans la poche, dans un gant, sous la couette… Elle avait des sensations de démangeaisons, de brûlures sur le doigt et il lui arrivait même de souffler dessus.

Ainsi, début novembre 2015, Madame G. a commencé la rééducation en cabinet libéral avec pour projet une disparition de ses douleurs et de retrouver une main fonctionnelle afin de pouvoir travailler et reprendre ses loisirs sans être gênée par son index (d'autant plus qu'elle est gauchère).

Sur le plan psychologique, c'est une patiente qui a très mal vécu son traumatisme. En effet, elle dit avoir été « surprise » par la taille de sa cicatrice (dix points) car elle ne pensait pas qu'elle aurait été si grande ; elle ne voulait pas voir son doigt pendant un certain temps et s'est même dit « effondrée » après la chirurgie. De plus, durant cette même période, elle a rencontré des difficultés au niveau socio-professionnel.

2.2 Classement des informations

2.2.1 Déficiences

Le bilan initial a été effectué un mois après le début de la prise en charge de Mme G. du fait de ses douleurs trop importantes et d'une impotence fonctionnelle majeure. A ce stade, la patiente n'était pas « évaluable ».

Par conséquence, nous avons effectué le premier bilan le 1 décembre 2015. Nous avons réalisé un bilan de la douleur, cutané-trophique-vasculaire, des mobilités actives et fonctionnel (subjectif). Les bilans sensitifs, de force et fonctionnel (objectif) n'ont pas été réalisés à cause des douleurs de contact ressenties par la patiente.

Bilan de la douleur :

Malgré la prise d'antalgiques, Mme G. présente des douleurs sur la face dorsale de l'index gauche et en palmaire au niveau de l'éminence thénar. Elle décrit aussi des paresthésies sur la face palmaire de l'index gauche. Selon l'échelle numérique de la douleur (EN), elle les évalue à 5/10 avec un rythme permanent. Le moindre contact, effleurement au niveau de la face dorsale de son index lui provoque des douleurs insupportables.

Après cette description, nous avons suspecté une douleur d'origine neuropathique. Pour cela, nous avons utilisé le DN4, l'allodynographie et le Questionnaire de la Douleur Sainte-Antoine (QDSA) afin de connaître davantage sa nature.

Le **DN4** (Annexe 3) est un questionnaire qui permet d'estimer la probabilité d'une douleur neuropathique. Si le score du patient est supérieur à 3/7, le test est positif. Dans notre cas, Mme G. a obtenu un score de 4/7 ce qui signifie qu'elle est probablement victime d'une douleur neuropathique.

De plus, la patiente dit ressentir des douleurs insupportables rien qu'au contact de la face dorsale de l'index. Nous avons alors pensé qu'elle avait développé une *allodynie mécanique statique* (apparition d'une douleur à la suite d'une stimulation normalement indolore).

De ce fait, nous avons effectué une **allodynographie** qui a mis en évidence l'étendue du territoire allodynique (Annexe 4).

Enfin, le **QDSA** (Annexe 5) a été réalisé afin de déterminer les caractéristiques précises des douleurs de notre patiente. Le score obtenu est de 34% avec un score de 21% pour les douleurs sensorielles et 12% pour les douleurs émotionnelles.
Nous retrouvons des douleurs de type : élancements, piqûre, compression, tiraillement, brûlure, démangeaisons, gênante, épuisante, énervante…
Le fait d'avoir un score des douleurs sensorielles supérieur à celui des douleurs émotionnelles laisse supposer que l'origine de cette dernière est neuropathique et influe donc sur les émotions de la patiente (« épuisante », « énervante »…).

Bilan cutané-trophique-vasculaire :

Nous avons effectué une inspection comparative des deux mains afin de déceler des différences éventuelles (état cutané, œdème, amyotrophie, déformations articulaires, etc.).

La cicatrice est localisée sur la face dorsale de l'index gauche au niveau de l'inter-phalangienne proximale (IPP) et l'inter-phalangienne distale (IPD). De plus, la peau de part et d'autre de celle-ci est rouge. Il y a encore des points et elle est sous pansement. Elle ne présente pas d'écoulement anormal.
Il n y a ni œdème ni amyotrophie des intrinsèques (périmètre pris au niveau de la diaphyse des métacarpiens des doigts longs) par rapport au côté sain.

Bilan des mobilités actives :

Nous avons réalisé un bilan quantitatif en mobilisation active par rapport au côté sain (la mobilité passive n'a pas été testée à cause de l'allodynie). Il montre des limitations articulaires très importantes au niveau de tous les doigts longs et notamment de l'index (Annexe 6). En effet, au niveau de la mobilité active globale on retrouve 8% pour D3, D4 et D5 et 0% pour D2. De plus, la distance pulpe-paume a été mesurée : 9cm pour D2, 8 cm pour D3, 5cm pour D4 et 3 cm pour D5.
Le coude, le poignet et le pouce gauche n'ont pas de limitation active et passive.
→ En résumé, Mme G. présente une attitude intrinsèque plus avec une mobilité fortement réduite des doigts longs et aucune mobilité de l'index.

2.2.2 Incapacités : bilan fonctionnel

Nous avons réalisé un bilan fonctionnel subjectif, le **Quick-Dash** (Annexe 7).
Il s'agit d'une auto-évaluation fonctionnelle reprenant certaines activités de la vie

quotidienne comme « se laver le dos », « couper de la nourriture avec un couteau », « dévisser un couvercle serré ou neuf » ; la gêne engendrée par le trouble avec l'entourage, le travail ; l'évaluation de sa douleur et de son sommeil. Elle a obtenu un score de 9/100 ce qui traduit une impotence fonctionnelle majeure.

2.2.3 Handicap

Depuis son traumatisme, Mme G. est très limitée dans sa profession d'autant plus qu'il s'agit de sa main dominante et qu'elle pratique un travail de bureautique. Elle a été contrainte d'apprendre à écrire de la main droite car il lui était impossible de se servir de la main gauche.

De plus, l'allodynie et la perte importante de mobilité de sa main gauche témoigne d'une perte de son autonomie dans les activités de la vie quotidienne (toilette, repas, faire la cuisine, le jardinage, etc.). Elle est dépendante dans la plupart de celles-ci et nécessite de ce fait l'aide d'une tierce personne.

De plus, les douleurs permanentes qu'elle supporte deviennent difficiles à vivre pour elle et ont impact dans les relations avec son entourage (elle est plus facilement irritable).

2.2.4 Diagnostic kinésithérapique

Madame G. âgée de 41 ans, gauchère, a été victime d'une rupture partielle du tendon extenseur de l'index suite à une coupure par verre le 27 septembre 2015 et a nécessité une chirurgie réparatrice le 28 septembre 2015.

Elle vit avec son mari et ses deux enfants dans une maison à Biarritz. C'est une femme dynamique qui pratique régulièrement de la gymnastique. L'atteinte de sa main dominante la gêne de manière importante dans sa profession.

Après son opération, Mme G. est restée un mois sans rééducation et sans bouger sa main gauche. De plus, la présence de l'allodynie, l'absence de trouble cutané-trophique-vasculaire, l'absence de mobilité de l'index gauche ainsi qu'une sous-utilisation de ce dernier dans les activités de la vie quotidienne et dans le travail nous ont permis d'affirmer que Mme G. avait développé un SES de son index gauche. Ce trouble entraîne la perte de son autonomie dans certaines activités de la vie quotidienne, nécessitant donc l'aide d'une tierce personne.

Son projet consiste en la disparition de ses douleurs et de retrouver une main fonctionnelle afin de pouvoir travailler et reprendre ses loisirs sans être gênée par son

index.

A ce jour, nos objectifs de rééducation sont de lutter contre l'allodynie statique mécanique, d'améliorer l'état cutané-trophique-vasculaire, la douleur, les amplitudes articulaires actives et passives et enfin, d'éviter la régression au niveau cortical de son index en le réintégrant dans son schéma corporel.

2.2.5 Prise en charge en masso-kinésithérapie

Mme G. a suivi un programme de rééducation comprenant :

- Le traitement de son allodynie. Celui-ci s'est fait en deux phases successives :
  - ✓ 1ère phase : la **contre-stimulation vibrotactile à distance** consiste à stimuler la zone cutanée non allodynique la plus proche au niveau proximal. Pour cela, la patiente utilise une peau de lapin 45 secondes 8 fois par jour.
  - ✓ 2ème phase : le **protocole « touche à tout ».** Dès lors que l'allodynie disparaît, une hypoesthésie s'installe forcément sur la zone anciennement hyperesthésique. Le protocole « touche à tout » consiste à toucher différentes textures (peluche, sable, cailloux…) dans le but de redonner des informations sensitives, toujours en comparant avec le côté sain pour mettre en avant les différences perçues. Cet exercice nécessite donc une bonne concentration de la patiente.
- Le traitement de sa cicatrice : lutte contre les adhérences et la raideur articulaire qu'elles entraînent
- Le traitement des limitations articulaires passives et actives : mobilisations actives et passives globales ; mobilisations analytiques passives (type Mennel)
- L'association de la SVT et de la TM dans le but d'améliorer et régulariser la réorganisation corticale de son index gauche

Nous allons maintenant détailler plus précisément notre protocole qui consiste à associer la SVT avec le PIM. Tout d'abord, il est important de souligner que dans notre protocole, le programme d'imagerie selon Moseley [16] n'a pas été suivi comme il le décrit. En effet, une étude [24] a cherché à établir l'efficacité de ce programme dans la pratique clinique et il en ressort un échec dans l'amélioration de la douleur. Elle conclut qu'une meilleure compréhension de la méthodologie de ce programme et de son interaction avec les autres traitements est requise pour le mettre en place dans la pratique clinique. De plus, un ergothérapeute du cabinet a participé récemment à

Fig. 14 : Appareil Vibrasens avec applicateurs main-libres
[Roll, 2009]



Fig. 15 : Montage du protocole « association de la TM et de la SVT »
[Illustration personnelle]



Fig. 16 : Positionnement des vibrateurs main-libres
[Illustration personnelle]

une formation organisée par l'équipe « Moseley » concernant le PIM et à ce jour, le fait de respecter deux semaines pour chaque phase est remis en cause. Des études concernant ces modifications sont en cours.

Comme Mme G. n'a rencontré aucun problème dans la reconnaissance de latéralité et dans les mouvements imaginés, nous avons décidé de passer directement à la phase « association de la SVT et de la TM ».

Durant cette séance, Mme G. est installée confortablement dans une salle calme afin de bien pouvoir se concentrer sur ses sensations. Nous installons les vibrations au niveau de son avant-bras gauche (le côté atteint) en distal afin de vibrer les tendons fléchisseurs et extenseurs des doigts alternativement. Nous utilisons l'appareil Vibrasens (Fig. 14) sur le mode « proprioceptif » avec un temps de 10 secondes de vibrations et 5 secondes de repos entre chaque vibration. La fréquence de vibration est programmée à 80 Hz. A cela, nous associons la TM avec le membre gauche qui est placé derrière le miroir (Fig. 15 et 16).

Pendant le temps de vibration, nous lui demandons d'associer avec sa main droite les mouvements qu'elle ressent dans sa main gauche. Le mouvement doit se rapprocher au maximum des sensations illusoires qu'elle perçoit à gauche c'est-à-dire respecter les amplitudes et la vitesse du mouvement. Ici, la main atteinte ne bouge pas à cause de l'allodynie qui serait source de douleur. Nous avons ainsi un double shunt du cerveau, d'une part par la vision (TM) et d'autre part par les sensations de mouvements qu'elle ressent (vibrations transcutanées).
Ces séances sont répétées trois fois par semaine pendant dix à quinze minutes.

Un principe indispensable dans cette prise en charge était d'éviter au maximum de recréer les douleurs provoquées par l'allodynie. Ce protocole nous a semblé particulièrement intéressant pour Mme G. sachant que les mobilisations actives et passives étaient assez limitées par le fait que nous ne pouvions pas toucher sa zone allodynique. Sachant que les vibrateurs étaient placés à distance de la zone hyperesthésique, nous avions un risque moindre de créer les douleurs. De plus, dans notre protocole la main atteinte ne bouge pas.

Enfin, nous lui conseillons en dehors du cabinet de regarder, toucher et utiliser au maximum son index dans les activités de la vie quotidienne, le travail, etc. Le but étant qu'il reste intégré au niveau cortical et d'éviter son exclusion irréversible.

Fig. 17 : Orthèse de posture vue de profil [Illustration personnelle]

Fig. 18 : Orthèse de posture vue de face [Illustration personnelle]

	J0	J52	J94
QDSA Score général Scores douleurs sensorielles Score douleurs émotionnelles	 **34%** 21% 12%	 **31%** 18% 12%	 **19%** 13% 5%
Amplitudes actives en flexion/extension de l'IPP de D2	0°/0°	40°/0°	60°/0°
Amplitudes actives en flexion/extension de l'IPD de D2	0°/0°	10°/0°	10°/0°
Quick-DASH	9/100	55/100	75/100
Bilan 400 points Mobilité de la main Force de la main Fonction mono-manuelle Fonction bi-manuelle	 /	**247/400** 81/100 22/100 78/100 65/100	**262/400** 83/100 22/100 92/100 80/100

TABLEAU I : Bilans initial, intermédiaire et final de Mme G.

Le 26/01/2016, la mise en place d'une orthèse statique série portée la nuit a été proposée à Mme G du fait de la limitation articulaire importante en flexion de son index. Celle-ci n'a pas été supportée car elle était en contact avec sa cicatrice encore sensible. Par conséquent, nous avons confectionné un autre type d'orthèse (Fig. 17 et 18) que nous lui avons conseillé de porter le plus régulièrement possible durant des temps courts de cinq minutes par jour. C'est la patiente qui règle le degré de flexion de son IPP en fonction de sa douleur.

2.2.6 Bilan final

L'application du programme de rééducation met en évidence plusieurs résultats (TABLEAU I) :

- Une **diminution progressive de la douleur** : notons que la surface de la zone douloureuse a nettement diminué. En effet, à J54, la douleur était localisée sur la face externe de la cicatrice au niveau de l'IPP. Elle est passée d'un rythme permanent à mécanique : au repos, selon l'EN, la douleur était de 0/10 et elle survenait lors de l'utilisation de l'index dans les activités de la vie quotidienne et à la palpation. Il persistait également des sensations de brûlures au contact de la zone douloureuse. A J94, les caractéristiques de la douleur et sensations de brûlures étaient similaires au bilan précédent mais d'intensité nettement plus faible. Pour le QDSA, les résultats montrent une diminution progressive des douleurs sensorielles et émotionnelles.

- Une récupération complète des mobilités actives et passives de D3, D4, D5 et une **récupération partielle de celles de l'index**. Un enraidissement progressif de celui-ci s'est installé avec, malgré la prise en charge, un déficit de flexion de 30° pour l'IPP et de 70° pour l'IPD par rapport au côté sain.

- Au niveau fonctionnel, le Quick-DASH et le bilan 400 points (Annexe 8) montrent une **nette amélioration dans l'utilisation de sa main gauche** dans les activités de la vie quotidienne. Dans le bilan 400 points, nous avons demandé à la patiente de reproduire les images en incluant son index sinon elle avait tendance à l'exclure directement. Cette tendance à l'exclusion de l'index était causée au début par la douleur mais à présent, elle est plus due à son enraidissement. Aujourd'hui, Mme G. rencontre des difficultés dans les prises de finesse et dans les prises nécessitant de la force.

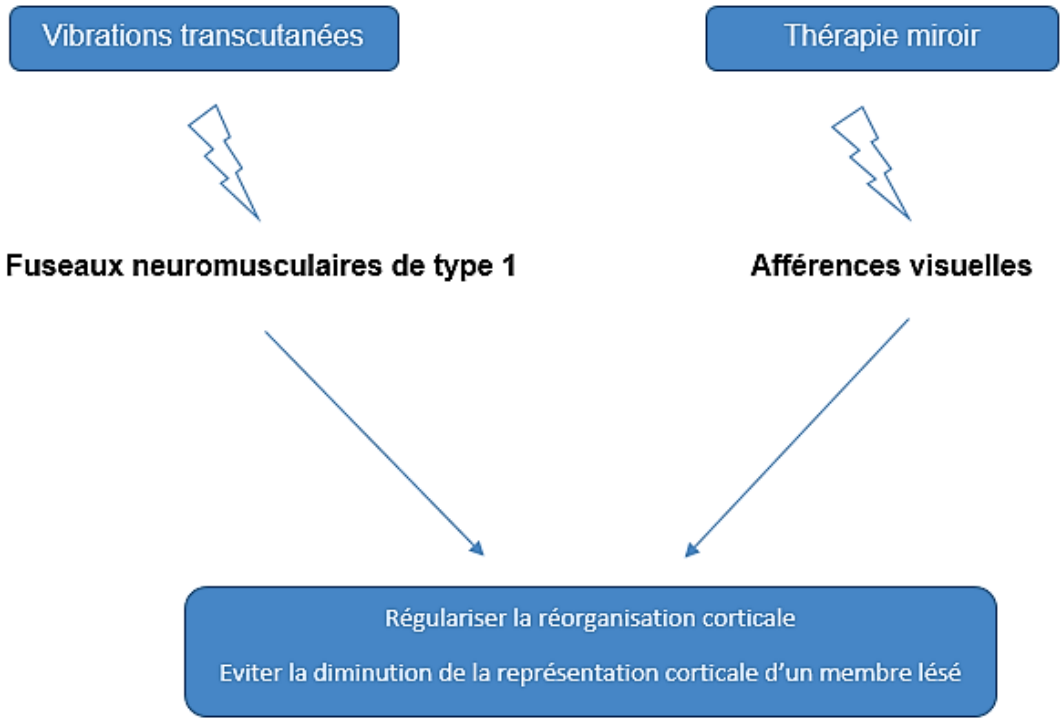

Fig.19 : Objectifs communs en rééducation de la SVT et de la TM [Illustration personnelle]

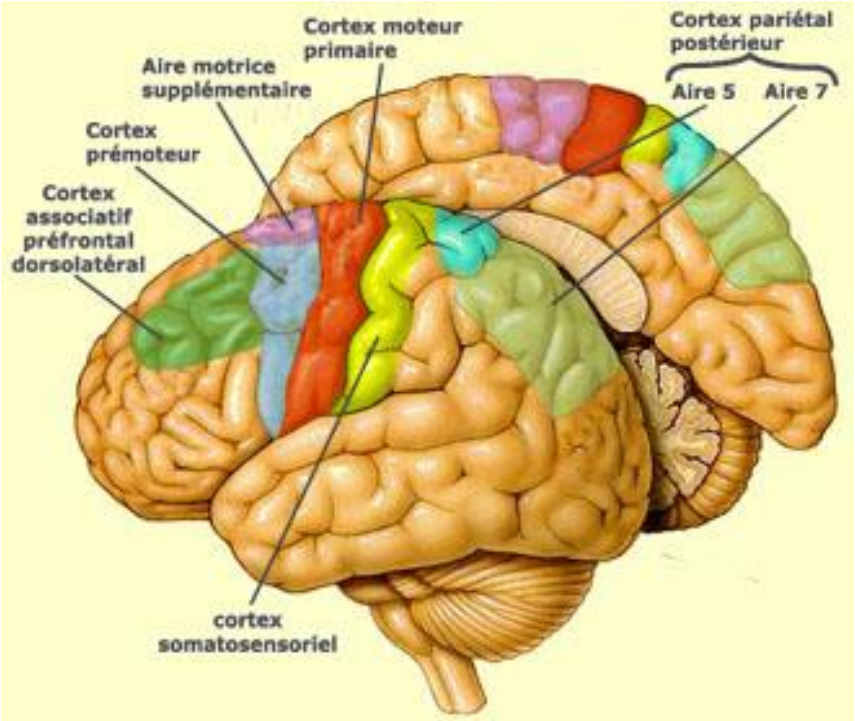

Fig. 20 : Aires corticales impliquées dans le mouvement normal [Dubuc B]

3. Discussion

Les vibrations transcutanées et la TM sont deux techniques de leurre sensoriel. La différence entre ces deux moyens de rééducation est qu'elles n'empruntent pas les mêmes afférences proprioceptives. Nous avons d'une part, les vibrations transcutanées qui elles utilisent les afférences musculaires (FNM de type 1 essentiellement) et d'autre part, la TM qui utilise les afférences visuelles. Celles-ci ont cependant des buts communs en rééducation : régulariser la réorganisation cérébrale et éviter la diminution de la représentation corticale d'un segment manquant ou lésé (Fig. 19).

Ces deux techniques agissent sur le système de contrôle sensori-moteur en donnant des informations adaptées au cerveau ce qui aide à réconcilier les feedbacks proprioceptifs visuel et musculaire avec la commande motrice.

Dans le mouvement normal, plusieurs aires corticales interviennent (Fig. 20) et chacune d'elles a un rôle spécifique dans le contrôle sensori-moteur [26] :

- Le **cortex moteur primaire ou aire motrice primaire (M1)** intervient dans la phase d'exécution du mouvement
- Le **cortex pré-moteur** intervient dans la phase de planification du mouvement
- L'**aire motrice supplémentaire (AMS)** intervient dans la coordination du mouvement
- Le **cortex somato-sensoriel ou aire somesthésique primaire (S1)** intervient dans la phase de préparation du mouvement grâce à son implication dans la perception spatiale et son analyse de la position des différents membres du corps dans l'espace
- Le **cortex pariétal postérieur ou aire somesthésique secondaire (S2)** intervient dans la phase de préparation du mouvement comme S1
- Le **cortex associatif préfrontal dorsolatéral** intervient dans la phase de planification du mouvement

Après avoir comparé les zones corticales activées dans la SVT et la TM grâce aux études utilisant des techniques de neuro-imagerie fonctionnelle [9][10][16], nous nous sommes rendu compte que ces deux techniques stimulaient des zones cérébrales similaires. De plus, les zones activées sont très proches de celles

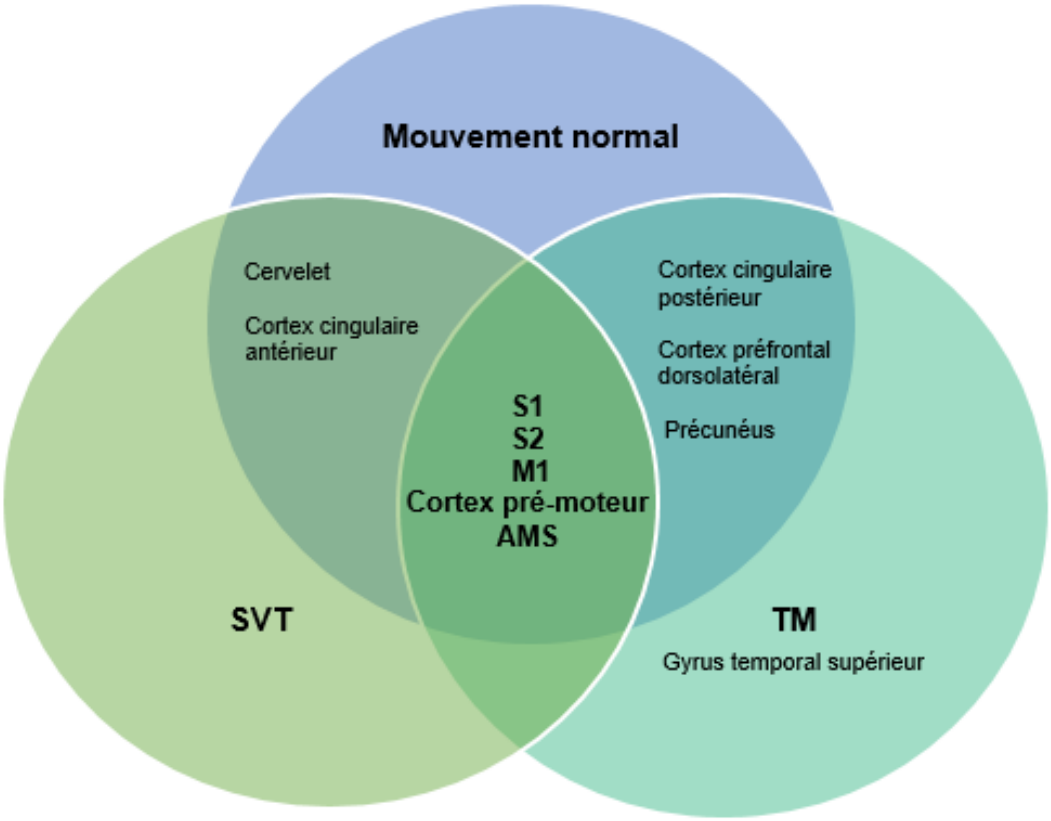

Fig. 21 : Schéma illustrant les différentes zones corticales activées lors d'un mouvement normal, de la SVT et de la TM
[Illustration personnelle]

correspondantes à un mouvement normal (Fig. 21). En effet, comme nous le montre le schéma, S1, S2, M1, le cortex pré-moteur et l'AMS sont activés dans le mouvement normal, la SVT et la TM.

Cela voudrait alors dire que la SVT et la TM sont des techniques de leurre sensoriel capables d'agir, en l'absence de mouvement réel, sur les différentes étapes d'élaboration du mouvement.

La SVT et la TM sont des thérapeutiques complémentaires qui semblaient donc très intéressantes à associer, d'une part, par leurs objectifs communs en rééducation et d'autre part, par leurs actions similaires au niveau cérébral.

Dans nos lectures bibliographiques, nous avons remarqué que le SES n'était ni évoqué dans les indications de la SVT ni dans celles de la TM.

Ce n'est qu'à travers nos recherches concernant ce syndrome que nous nous sommes aperçus qu'il n'y avait que peu d'études le mentionnant. Les progrès de la chirurgie et de la rééducation de la main n'empêchent pas le SES d'être présent ; et son diagnostic reste encore tardif malgré les répercussions importantes qu'il peut engendrer dans les activités quotidiennes des patients.

Pour résumer, il s'agit d'un trouble du comportement moteur qui se définit par la sous-utilisation d'un segment de membre, comparé à un syndrome de négligence d'origine périphérique. Ce phénomène de dysafférentation entraîne une perturbation du schéma corporel et un remaniement cortical de la cartographie somato-sensorielle. Au niveau du schéma moteur, nous avons une sorte d'effacement du geste nécessitant un réapprentissage [1]. Ici, le but dans la rééducation est d'éviter cette réorganisation corticale qui consisterait en une colonisation des zones adjacentes sur la zone du segment exclu.

En reprenant les différents mécanismes concernant la SVT et la TM, nous pouvons clairement affirmer que le SES est une indication de choix dans l'application de ces moyens thérapeutiques.

L'étude de ce cas clinique nous a permis de confirmer notre hypothèse de départ. L'association des vibrations transcutanées et de la TM améliore la douleur, la mobilité ainsi que la fonction. Cependant, il est important de souligner que notre protocole a été associé à d'autres moyens thérapeutiques. Nous ne pouvons alors pas

évaluer la part de celui-ci dans l'amélioration des différents paramètres précédemment décrits. De plus, qu'un seul patient n'a pu bénéficier de ce protocole.

Cependant, dans notre bilan final, nous observons un déficit de flexion important au niveau de l'IPP et de l'IPD de l'index de notre patiente. Sachant qu'elle est restée un mois après la chirurgie sans rééducation et qu'elle a développé en même temps une allodynie statique mécanique au niveau de sa zone cicatricielle, nous pensons que cet enraidissement progressif en est la conséquence. En effet, comme nous l'avons déjà évoqué, le principe indispensable ici était d'être particulièrement vigilant dans les mobilisations de l'index afin de ne pas réveiller son hyperesthésie. Nous avons donc choisi d'agir à distance avec les méthodes de contre-stimulation vibrotactile et l'association de la SVT/TM malgré les conséquences que cela pouvait entraîner au niveau articulaire. De plus, l'association des deux techniques a un impact sur le SNC et non au niveau périphérique.

Le SES est un sujet très peu abordé dans la rééducation de la main, il est donc difficile de comparer nos données avec celles de la littérature. La rééducation classique de ce trouble est souvent longue et ne rencontre pas toujours de succès, c'est pour cela qu'il est important de prévenir ce syndrome car il touche un nombre de patients non négligeable.

A ce jour, il serait intéressant d'appliquer ce protocole sur une population de cas semblables et de pouvoir comparer l'association de ces deux techniques seules avec le protocole de rééducation classique du SES. On pourrait aussi comparer la rééducation classique + association TM et SVT avec la rééducation classique seule pour estimer la part de ces deux techniques dans la rééducation du SES.

CONCLUSION

La revue de littérature concernant la SVT, la TM et le SES ainsi que l'étude de cas clinique nous ont permis de répondre à nos différentes questions. L'association des vibrations transcutanées et de la thérapie par miroir porte un intérêt particulier dans le SES où l'on voit apparaître, suite à une sous-utilisation d'un segment d'un membre, une réorganisation corticale progressant vers la régression. En effet, l'échelle numérique de la douleur et le QDSA ont mis en évidence une diminution de la douleur alors que le Quick-Dash et le bilan 400 points montrent une amélioration de la fonction de la main. Mme G. a adhéré entièrement à ce protocole ce qui lui a permis de ré-accepter sa main gauche.

La SVT et la TM sont cependant des techniques de rééducation récentes et en plein développement, c'est pourquoi le thérapeute doit rester vigilant au cours de leur utilisation. Même si ces moyens thérapeutiques sont simples d'apparence et agissent de manière non invasive, les recherches concernant leurs mécanismes, leurs méthodologies d'application, leurs indications/contre-indications et leurs effets indésirables doivent être poursuivies pour définir ces paramètres de façon certaine.

De plus, des connaissances précises sur les mécanismes corticaux sont indispensables pour mettre en place ces techniques. La plasticité cérébrale et le fonctionnement du cerveau font appel à des mécanismes complexes qui, à l'heure actuelle, n'ont pas été clairement définis. Il est fort probable que dans les années à venir, ces mécanismes soient plus richement décrits.

A ce jour, il est indéniable que les techniques de leurre sensoriel telles que la SVT et la TM, entrent dans les outils de prise en charge de nos patients. Néanmoins, ces nouvelles thérapeutiques ne remplacent pas les autres techniques usuelles mais doivent être utilisées en complément de celles-ci.

Il serait intéressant, au vu des résultats positifs obtenus dans notre étude de cas clinique, d'appliquer notre protocole associant la SVT et la TM chez des patients présentant des pathologies susceptibles d'entraîner un remodelage cortical telles que le SDRC, les douleurs post-AVC et les douleurs post-traumatiques ou post-chirurgicales.

BIBLIOGRAPHIE

1. Delaquaize F. Réorganisation corticale post-traumatique et plasticité cérébrale : rééducation par les techniques d'imagerie motrice. In : Boutan M, Thomas D, Célérier S, Casoli V, Moutet F. Rééducation de la main et du poignet-Anatomie fonctionnelle et techniques. Paris: Elsevier Masson; 2013. p. 188-203.
Ce chapitre décrit brièvement les mécanismes de la plasticité cérébrale. Il propose également de développer trois indications de choix pour le PIM, sachant que le SES en fait partie. Enfin, une dernière partie explique précisément les trois phases du PIM ainsi que ses précautions et recommandations.

2. Neiger H, Gilhodes JC, Tardy-Gervet MF, Roll JP. Rééducation sensori-motrice par assistance proprioceptive vibratoire. KS. 1986 Déc;252:6-21.
Cet article décrit les bases neurophysiologiques des vibrations transcutanées (effets sensoriels, perceptifs et moteurs).

3. Roll JP. Rééducation proprioceptive par vibration tendineuse. Profession Kinésithérapeute. 2009 Juin Juil Août;23:11-16.
Cet article décrit les bases physiologiques des vibrations transcutanées, sa validation clinique et enfin sa méthodologie d'application en rééducation.

4. Crépon F. Stimulation vibratoire transcutanée-Rééducation proprioceptive vibratoire de la motricité. KS. 2015 Juin;566:47-53.
Il s'agit d'une interview du professeur Roll qui présente les effets des vibrations transcutanées sur l'organisme, leurs intérêts et comment l'utiliser en rééducation fonctionnelle (fréquence, amplitude, localisation, position articulaire préalable). Elle décrit aussi les effets de cette technique sur l'immobilisation thérapeutique, son action au niveau cérébral et ses indications en orthopédie et traumatologie.

5. De Andrade Melo S. Effets de la vibration des muscles sur les mécanismes neuronaux et la fonction du membre supérieur et inférieur des personnes ayant une hémiparésie chronique [Thèse en vue de l'obtention du grade de Ph.D en Sciences biomédicales option réadaptation]. Université de Montréal-Etudes supérieures, école de réadaptation Faculté de Médecine; Août 2010.
Cette thèse présente les bases neurophysiologiques de la stimulation vibratoire transcutanée en précisant ses effets sensoriels, moteurs et perceptifs.

6. Roll JP, Albert F, Thyrion C, Ribot-Ciscar E, Bergenheim M, Mattei B. Inducing any virtual two-dimensional movement in humans by applying muscle tendon vibration. J Neurophysiol. 2009;101:816-823.
Cet article est une étude faisant intervenir 20 sujets qui ont été vibrés au niveau des muscles de la cheville et du poignet dans le but de créer des illusions d'écriture et de dessin. Il a été démontré que les sujets vibrés étaient capables de nommer et reproduire les symboles et que ces derniers étaient très proches de ceux enregistrés par microneurographie.

7. Albert F, Bergenheim M, Ribot-Ciscar E, Roll JP. The Ia afferent feedback of a given movement evokes the illusion of the same movement when returned to the subject via muscle tendon vibration. Exp Brain Res. 2006;172:163-174.
Cet article a pour but de poursuivre l'étude de la contribution du feedback des FNM primaires dans la proprioception et dans les fonctions cérébrales supérieures telles que la reconnaissance de la trajectoire du mouvement. Pour se faire, des illusions de mouvements complexes ont été provoquées sur des sujets via l'application de SVT imitant les patterns des fibres afférentes Ia.

8. Thyrion C, Roll JP. Predicting any arm movement feedback to induce three-dimensional illusory movements in humans. J Neurophysiol. 2010;104:949-959.
Cet article a pour but de tester la validité de la « méthode propriomimétique » de prédiction des afférences proprioceptives émises par chacun des muscles impliqués dans les mouvements bi et tridimensionnels du bras. Pour cela, il compare les patterns des afférences des fibres Ia avec les mouvements illusoires perçus grâce à la SVT des muscles du coude et de l'épaule.

9. Romaiguère P, Anton JL, Roth M, Casini L, Roll JP. Motor and parietal cortical areas both underlie kinaesthesia. Cognitive Brain Research. 2003;16:74-82.
Cet article a pour but de rechercher les structures corticales activées lors des perceptions illusoires de mouvement provoquées par la SVT en utilisant l'IRM fonctionnelle. Il en ressort que l'activation des aires motrices et pariétales est nécessaire pour percevoir une sensation kinesthésique.

10. Casini L, Romaiguère P, Ducorps A, Schwartz D, Anton JL, Roll JP. Cortical correlates of illusory hand movement perception in humans : a MEG study. Brain Research. 2006;1121:200-206.
Cet article a pour but de rechercher l'activité corticale associée à la perception illusoire du mouvement de la main engendrée par la SVT en utilisant la magnétoencéphalograohie (MEG) chez les humains. On l'utilise pour confirmer le rôle des aires motrices et pariétales dans la perception illusoire du mouvement et pour étudier la dynamique des activités corticales associée à cette sensation kinesthésique.

11. Roll R, Kavounoudias A, Albert F, Legré R, Gay A, Fabre B, Roll JP. : Illusory movements prevent cortical disruption caused by immobilization. NeuroImage. 2012;62:510-519.
Cet article a pour but de comparer les aires corticales activées avant et après immobilisation chez deux groupes de sujets : un groupe immobilisé avec une orthèse thermoformée comprenant des vibrateurs et un groupe avec une orthèse thermoformée sans vibrateur. Il en ressort que les sensations illusoires de mouvements induites par la SVT préviennent la perturbation corticale causée par l'immobilisation.

12. Calvin-Figuière S, Romaiguère P, Roll JP. Relations between the directions of vibration-induced kinesthetic illusions and the patterns of activation of antagonist muscles. Brain Research. 2000;881:128-138.
Cet article a pour but de rechercher la relation entre les paramètres de sensation illusoire du mouvement et ceux de la réponse vibratoire antagoniste (RVA) en analysant les relations entre le tendon vibré, la direction du mouvement illusoire, les muscles recrutés dans la RVA et les caractéristiques de celle-ci (surface EMG, types d'unités motrices, temps de latence, etc.).

13. Moseley GL. Graded motor imagery is effective for long-standing complex regional pain syndrome : a randomised controlled trial. Pain. 2004;108:192-198.
Cet article vise à appliquer le PIM sur des patients souffrant d'un SDRC chronique de type 1 car la TM seule n'est pas efficace dans cette pathologie. Une amélioration de la douleur dans le groupe traité par le PIM est notable.

14. Jane Bowering K, O'Connell NE, Tabor A et al. The effects of Graded Motor Imagery and its components on chronic pain : a systematic review and meta-analysis. The Journal of Pain. 2012;1-11.
Cette revue de littérature et méta-analyse mettent en évidence les preuves concernant les effets du PIM et de ses composantes sur la douleur chronique.

15. Berquin A, Leroy B, Mouraux D, Voodecker P. Des miroirs pour traiter la douleur, pourquoi ? Douleurs Evaluation-Diagnostic-Traitement. 2015;16:124-130.
Cet article explique que la douleur chronique s'accompagne d'anomalies sensorielles et de phénomène de plasticité et expose les éventuelles causes qui pourraient être à l'origine de ceci. Il cite ensuite la thérapie miroir comme moyen de traitement et décrit ses effets, sa mise en place en pratique, ses contre-indications et ses possibles effets secondaires.

16. Deconinck F JA, Smorenburg A RP, Benham A, Ledebt A, Feltham M G, Savelsbergh G JP. Reflections on mirror therapy : a systematic review of the effect of mirror visual feedback on the brain. Neurohabil Neural Repair. 2014 Aug 26;1-13.
C'est une revue de littérature qui évalue l'effet de la TM sur l'activation corticale pendant une tâche motrice.

17. Thieme H, Morkisch N, Rietz C, Dohle C, Borgetto B. The efficacity of movement representation techniques for treatment of limb pain-A systematic review and meta-analysis. The Journal of Pain. 2016 Feb;17(2):167-180.
Cette revue de littérature et méta-analyse mettent en évidence les preuves sur l'efficacité de la TM, du PIM et de l'observation d'un mouvement dans la réduction de la douleur, du handicap et l'amélioration de la qualité de vie.

18. Ezendam D, Bongers R M, Jannink M JA. Systematic review of the effectiveness of mirror therapy in upper extremity function. Disability and Rehabilitation. 2009;31(26):2135-2149.
Cette revue de littérature donne une vue d'ensemble sur l'état actuel de la recherche concernant l'efficacité de la TM dans la fonction du membre supérieur.

19. McCabe C. Mirror visual feedback therapy. A practical approach. Journal of Hand Therapy. 2011;24:170-179.
Cet article met en évidence que l'incongruence sensori-motrice est à l'origine de la douleur et que la TM peut la réduire. Il décrit aussi le phénomène d'extinction motrice qui est une contre-indication pour cette thérapie. Enfin, il souligne qu'il n'existe pas de protocole précisément défini mais décrit la mise en place la plus souvent retrouvée (installation, rééducation à domicile, indications/contre-indications).

20. Rothgangel A S, Braun S M, Beurskens A J, Seitz R J, Wade D T. The clinical aspects of mirror therapy in rehabilitation : a systematic review of the literature. International Journal of Rehabilitation Research. 2011;34:1-13.
Cette revue de littérature évalue les aspects cliniques de la TM après un AVC, une douleur du membre fantôme et un SDRC.

21. André JM, Vielh-Ben Meridja A, Beis JM, Gable C, Martinet N. Le syndrome d'exclusion segmentaire de la main et des doigts-Comportement de négligence d'origine périphérique ? Ann Réadaptation Méd Phy. 1996;39:433-442.
Cet article décrit le SES à partir d'une étude de 37 cas. Il précise les aspects sémiologiques, électrophysiologiques et envisage des solutions thérapeutiques en fonction des hypothèses pathogéniques.

22. Brancher MC. L'exclusion segmentaire. Les feuillets du GEMMSOR. 1-6.
Ce feuillet du GEMMSOR décrit de manière complète le SES : définition, étiologie, diagnostic, caractéristiques cliniques, diagnostic différentiel, mécanismes, évolution/complications et enfin, prévention et traitement.

23. Alice Fraser. Syndrome d'exclusion segmentaire et technique contrainte [Thèse de médecine]. Nancy : Université Henri Poincaré Faculté de Médecine ; 2006 Mai 17.
Cette thèse de médecine reprend les différents aspects du SES et à partir de cas cliniques, elle propose un protocole de rééducation comprenant la technique contrainte.

24. Cristina Colteu. Le phénomène d'exclusion du membre supérieur chez l'adulte : description et approches thérapeutiques conventionnelles et par miroir [Thèse de médecine]. Nancy : Université Henri Poincaré Faculté de Médecine ; 2010 Fév 9.
Cette thèse de médecine fait un état des connaissances concernant le SES et décrit les approches thérapeutiques par réafférentation (classiques et par TM) de ce syndrome.

25. Johnson S, Hall J, Barnett S et al. Using GMI for complex regional pain syndrome in clinical practice : failure to improve pain. Eur J Pain. 2012;16:550-561.
Cet article établit l'efficacité du PIM, chez les patients atteint du SDRC, dans la pratique clinique. Ce programme s'est avéré être un échec dans l'amélioration de la douleur. Il conclut alors qu'il est nécessaire de faire plus de recherches pour mieux comprendre sa méthodologie.

26. Dubuc B. (page consultée le 28/04/2016). Le cerveau à tous les niveaux, [en ligne]. http://lecerveau.mcgill.ca/
Ce site Internet présente les différentes aires cérébrales impliquées dans le mouvement normal et leur rôle spécifique dans l'élaboration de celui-ci.

ANNEXES

Annexe 1 : Rappels anatomiques du fuseau neuromusculaire

D'après Roll JP. Animer virtuellement le corps. Pour la science. 2003 Avril-Juin;39:86-93.

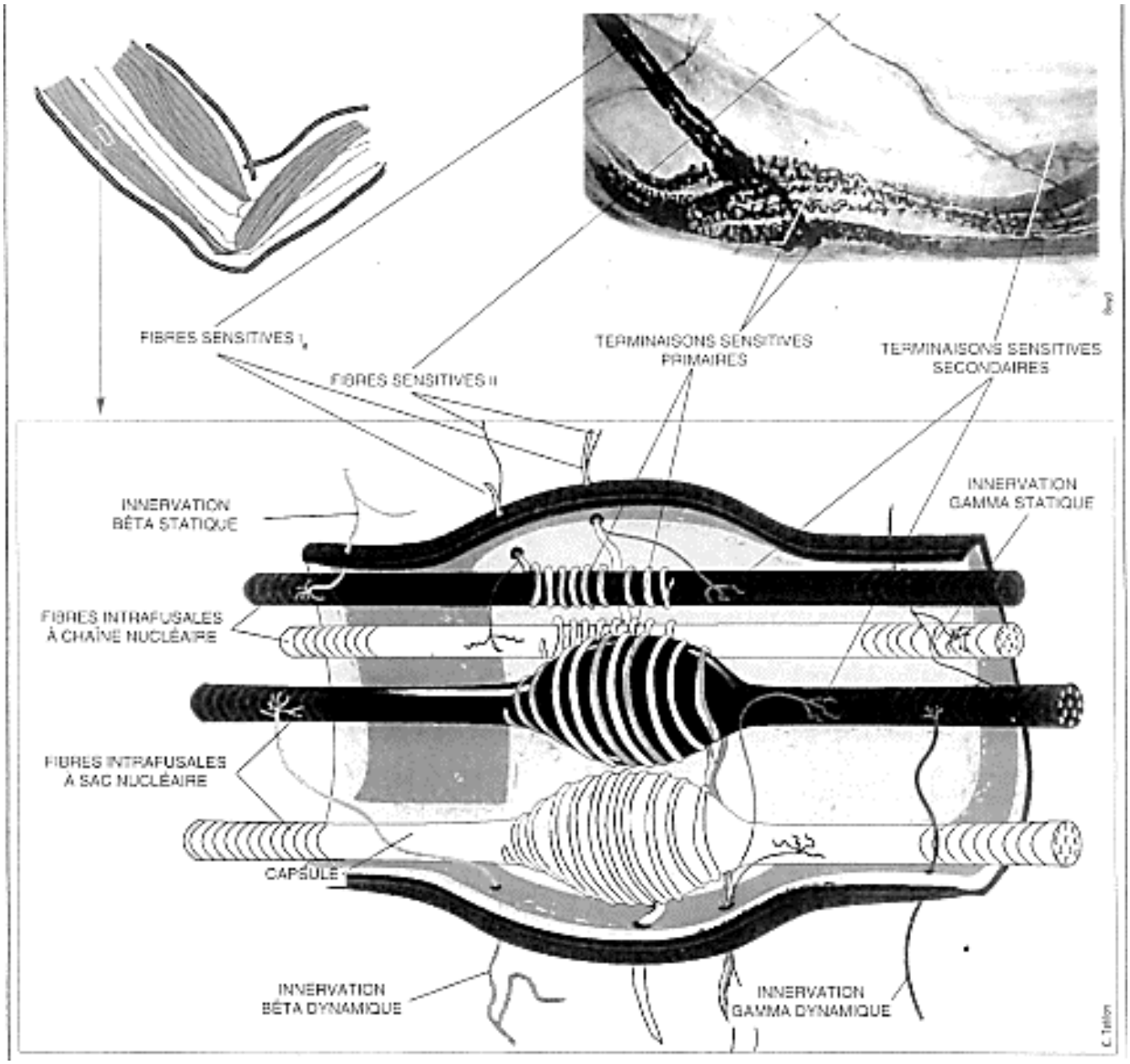

Annexe 2 : Rappels anatomiques des mécanorécepteurs cutanés

D'après Rose D. (page consultée le 28/04/2016). Tous les mystères du système nerveux, du neurone au sommeil, [en ligne]. http://neurobranches.chez-alice.fr/

Types de récepteurs	**Fibres associées**	**Localisation**	**Stimulus**	**Type d'adaptation**
Disques de Merkel	Fibres Aβ	Base de l'épiderme	Pressions localisées (enfoncement de la peau)	Lente
Corpuscules de Meissner	Fibres Aβ	Directement sous l'épiderme (papilles dermiques)	Pressions localisées (enfoncement de la peau)	Rapide
Corpuscules de Ruffini	Fibres Aβ	Derme	Pression (étirement de la peau)	Lente
Corpuscules de Pacini	Fibres Aβ	Derme et tissus conjonctifs sous-cutanés	Vibrations	Rapide

Annexe 3 : Questionnaire DN4 réalisé le 01/12/2015

Bilan DN4
Douleurs neuropathiques

Pour estimer la probabilité d'une douleur neuropathique,
Cocher la case en face des qualificatifs correspondant à vos sensations.

La douleur présente-t-elle une ou plusieurs caractéristiques suivantes ?

Brûlure	☑
Sensation de froid douloureux	☐
Décharges électriques	☑

La douleur est-elle associée dans la même région à un ou plusieurs symptômes suivants ?

Fourmillements	☐
Picotements	☑
Engourdissement	☐
Démangeaisons	☑

Score DN4 (sur 7)	4

Un "oui" vaut 1 point et un "non" vaut 0 point.
Si votre score est supérieur ou égal à 3 points sur 7, il est probable que votre douleur soit neuropathique.

Annexe 4 : Allodynographie réalisée le 01/12/2015

Allodynographie

1 déc. 2015

(EVA > 3 si pas de douleur au repos ou EVA augmentée de 2 par rapport à la douleur au repos avec une pression de 15 g

Annexe 5 : Questionnaire de la Douleur Saint-Antoine réalisé le 01/12/2015

Le questionnaire de la douleur Saint-Antoine

1/12/2015

Étape I	Cocher dans la colonne I, les mots qui correspondent à votre douleur lors des 24 dernières heures
Étape II	Cocher dans la colonne II, pour chaque groupe de mot, le mot qui correspond le mieux à cette douleur
Étape III	Indiquer le score dans la colonne III, pour chaque mot coché dans la colonne II

0	1	2	3	4
Absente	Faible	Modérée	Forte	Très forte

Douleur	I	II	III	Douleur	I	II	III	Douleur	I	II	III
Battements			0	Tiraillement	✓	✓	2	Nauséeuse			0
Pulsations			0	Étirement	✓		0	Suffocante			0
Élancements	✓	✓	2	Distension			0	Syncopale			0
En éclairs	✓		0	Déchirure			0				
Décharges électriques	✓		0	Torsion			0	Inquiétante			0
Coups de marteau			0	Arrachement			0	Oppressante			0
								Angoissante			0
Rayonnante			0	Chaleur	✓		0				
Irradiante			0	Brûlure	✓	✓	3	Harcelante			0
								Obsédante			0
Piqûre	✓	✓	3	Froid			0	Cruelle			0
Coupure			0	Glace			0	Torturante			0
Pénétrante			0					Suppliciante			0
Transperçante	✓		0	Picotements	✓		0				
Coups de poignard			0	Fourmillements	✓		0	Gênante	✓	✓	2
				Démangeaisons	✓	✓	3	Désagréable	✓		0
Pincement			0					Pénible			0
Serrement			0	Engourdissement	✓		0	Insupportable			0
Compression	✓	✓	2	Lourdeur	✓	✓	0				
Écrasement	✓		0	Sourde			0	Énervante	✓	✓	3
En étau			0					Exaspérante			0
Broiement			0	Fatigante			0	Horripilante			0
				Épuisante	✓	✓	2				
				Éreintante			0	Déprimante			0
								Suicidaire			0

Total des douleurs sensorielles (battementes à sourde)	15	Score douleurs sensorielles	21 %
Total des douleurs affectives - émotionnelles (fatiguante à suicidaire)	7	Score douleurs émotionnelles	12 %

Score général 34 %

Annexe 6 : Bilan des mobilités actives réalisé le 01/12/2015

AMPLITUDES ACTIVES

DOIGT(S)		CÔTÉ DROIT				CÔTÉ GAUCHE			
		D2	D3	D4	D5	D2	D3	D4	D5
Flexion	MP	90	90	90	90	90	90	90	90
	IPP	90	90	90	90	0	0	0	0
	IPD	80	80	80	80	0	20	20	20
Extension	MP	0	0	0	0	-90	-90	-90	-90
	IPP	0	0	0	0	0	0	0	0
	IPD	0	0	0	0	0	0	0	0
Mobilité active globale		100 %	100 %	100 %	100 %	0 %	8 %	8 %	8 %
Distance Pulpe paume		NT	NT	NT	NT	9	8	5	3

POUCE(S)		DROIT	GAUCHE
Flexion	MP	70	70
	IP	90	90
Extension	MP	0	0
	IP	0	0
Kapandji		10	10
Empan		NT	NT
Mobilité active globale		100 %	100 %

POIGNET(S)	DROIT	GAUCHE
Flexion	85	85
Extension	85	85
IR	30	30
IU	35	35
Supination	90	90
Pronation	90	90
Mobilité active globale	100 %	100 %

COUDE(S)	DROIT	GAUCHE
Flexion	160	160
Extension	0	0
Mobilité active globale	100 %	100 %

Annexe 7 : Quick-Dash réalisé le 01/12/2015

AUTO-ÉVALUATION FONCTIONNELLE (Quick-DASH)

Répondre aux questions en suivant la cotation :

0 = oui sans difficulté 1 = difficulté légère 2 = difficulté moyenne 3 = difficulté importante
4 = impossible

Dévisser un couvercle serré ou neuf	4
Effectuer des tâches ménagères lourdes (nettoyage des sols ou des murs)	4
Se laver le dos	4
Porter un sac de provisions ou une mallette	4
Couper de la nourriture avec un couteau	4
Activités de loisirs nécessitant de la force ou avec chocs (bricolage, tennis...)	4

Répondre à la question en suivant la cotation :

0 = pas du tout 1 = légèrement 2 = moyennement 3 = beaucoup 4 = extrêmement

Pendant les 7 derniers jours, à quel point votre épaule, votre bras ou votre main vous a-t-elle gêné dans vos relations avec votre entourage ?	3

Répondre à la question en suivant la cotation :

0 = pas du tout 1 = légèrement 2 = moyennement 3 = très limité 4 = incapable

Avez-vous été limité dans votre travail ou une de vos activités quotidiennes habituelles en raison de problèmes à votre épaule, bras ou main ?	3

Répondre à la question en suivant la cotation :

0 = aucune 1 = légère 2 = moyenne 3 = importante 4 = extrême

Douleur au niveau de l'épaule, du bras ou de la main	4
Picotements ou fourmillements douloureux au niveau de l'épaule, bras ou main	3

Répondre à la question en suivant la cotation :

0 = pas perturbé 1 = un peu perturbé 2 = moyennement perturbé 3 = très perturbé 4 = sommeil impossible

Pendant les 7 derniers jours, votre sommeil a-t-il été perturbé par une douleur de votre épaule, de votre bras ou de votre main ?	3

SCORE / 100	9

Annexe 8 : Bilan 400 points réalisé le 23/01/2016

BILAN 400 pts

MOBILITÉ DE LA MAIN (exercices réalisés les 2 mains en même temps)

Cotations utilisées : 3 = mouvement normal 2 = mouvement effectué dans toute l'amplitude mais avec lenteur, imprécision ou dysharmonie 1 = mouvement non conforme car incomplet, compensé ou avec exclusion 0 = mouvement impossible à réaliser

Doigts longs au niveau du pli de flexion des MP, pouce en regard de D3

Cotation 1

Tous les doigts sont en extension maximale

Cotation 3

Le pouce n'est pas testé

Cotation 3

Cotation 3

les doigts longs

Cotation 3

2ème commissure

Cotation 3

Opposition du pouce

Opposition pulpo-pulpaire avec chaque doigt long (avec un beau rond)

Cotation 2

Opposition contre résistance

Maintien du poignet d'une main, traction effectuée avec l'autre main sur chacune des 4 pinces

Cotation 1

Pinces latérales contre résistance

Tester les 4 commissures contre résistance

Cotation 1

Prises pleine main contre résistance (bâtonnet de 3 mm de diamètre)

Si tenu contre R = 3

Prises pleine main contre résistance (bâtonnet de 10 mm de diamètre)

Si tenu contre R = 2

Prises pleine main contre résistance (bâtonnet de 20 mm de diamètre)

Si tenu contre R = 1, si non tenu = 0

Cotation 3

Paumes de main tournées vers le sol, coude à 90°

Cotation 3

Paumes de main tournées vers le plafond, coude à 90°

Cotation 3

Score de mobilité / 100

81

FORCE DE LA MAIN (l'appareil de mesure peut être testé 2 fois du côté sain pour se familiariser)

Test de force réalisés coude fléchi à 90° ou coude posé sur la table pour la pince étau

POIGNE	Sain	**16**
	Lésé	**0**

GRASP	Sain	**22**
	Lésé	**0**

PINCH	Sain	**19**
	Lésé	**14**

PINCE ÉTAU	Sain	**8,6**
	Lésé	**4,2**

Côté atteint Main dominante

Score de force / 100

22

Fonction monomanuelle (exercices réalisés le plus rapidement possible)

3 : Prise d'objet et déplacement conformes ou convenables 2 : prise d'objet conforme et déplacement lent ou imprécis 2 : prise d'objet disharmonieuse, imprécise et déplacement conforme 1 : Prise conforme mais déplacement incorrect (avec compensation) 1 : prise incorrecte (exclusion ou compensation) et déplacement conforme 0 : action impossible

Cube de 10 cm d'arête

Cotation 3

Cube de 7,5 cm d'arête

Cotation 3

Cube de 5 cm d'arête

Cotation 3

Cube de 2,5 cm d'arête

Cotation 3

Cylindre de 10 cm de diamètre

Cotation 3

Cylindre de 4 cm de diamètre

Cotation 3



Tourillon de 8 mm de diamètre

Cotation 3

Balle de tennis

Cotation 3

Bille de 15 mm de diamètre

Cotation 3

Bille de 25 mm de diamètre

Cotation **3**

Clou de 4 cm de long et 2 mm de diamètre

Cotation **2**

Briquet électronique (à allumer avant déplacement)

Cotation **1**

Pièce de 16 mm de diamètre

Cotation **0**

Pièce de 24 mm de diamètre

Cotation **0**

Pièce de 29 mm de diamètre

Cotation **0**

Une clé et une serrure (verrouiller et déverrouiller)

Cotation **2**

Fer à repasser de 2 Kg

Cotation **3**

Cruche (500ml) pour verser en pronation

Cotation **3**

Cruche (500ml) pour verser en supination

Cotation **3**

Verre de 65 mm de diamètre

Cotation **3**

Score de mobilité / 100

78

Fonction bimanuelle (sans notion de vitesse)

3 : Item réalisé de façon conforme ou convenable (si arthrodèse ou amputation, compensation admises) 2 : Item réalisé en entier mais avec lenteur ou imprécision 1 : Item réalisé partiellement
1 : Item réalisé en entier mais avec compensation ou exclusion (hors amputation ou arthrodèse)
0 : Item non réalisable

Couper 3 morceaux de pâte à modeler

Cotation **2**

Ouvrir une bouteille avec le bouchon serti, la refermer

Cotation **2**

Ouvrir un bocal de confiture, le refermer

Cotation **3**

Dévisser un écrou de 20 mm, le revisser

Cotation **2**

Dévisser un écrou de 4 mm, le revisser

Cotation **2**

Défaire 3 boutons de la chemise

Cotation **1**

Rattacher les boutons de la chemise

Cotation **1**

Défaire 3 lacets

Cotation **3**

Les renouer

Cotation **3**

Enfiler du fil dans une aiguille

Cotation **2**

Sortir une allumette, fermer la boîte, l'allumer

Cotation **3**

Éteindre l'allumette

Cotation **3**

Sortir l'argent du porte monnaie, le remettre

Cotation **1**

Écrire une phrase de 15 mots

Cotation **1**

Tracer un trait avec une règle

Cotation **3**

Plier la feuille sur le trait

Cotation **3**

Déchirer le long de la pliure

Cotation **3**

Couper du carton

Cotation **1**

Couper 3 morceaux de métal

Cotation **0**

Déchirer un journal

Cotation **0**

Score de mobilité / 100

65

SCORE 400 PTS

247

Intérêt de l'association des vibrations transcutanées et de la thérapie miroir dans la prise en charge d'un Syndrome d'Exclusion Segmentaire post-traumatique

Julie LARRE

Mots clés

Traumatologie – Main – Rééducation fonctionnelle – Vibrations transcutanées – Thérapie miroir – Syndrome d'exclusion segmentaire

Résumé

Tout traumatisme de la main peut être à l'origine d'une perturbation des afférences sensorielles et des efférences motrices pouvant entraîner son remodelage au niveau cortical. Ce phénomène de plasticité cérébrale évolue dans certaines pathologies vers la régression des aires cérébrales correspondante au membre atteint. On retrouve cette perturbation cérébrale dans le syndrome d'exclusion segmentaire (SES) qui est un trouble du comportement moteur se définissant par la sous-utilisation d'un segment de membre.

Néanmoins, grâce à certaines thérapeutiques, il est possible d'optimiser cette réorganisation corticale. Parmi elles, deux techniques de rééducation se sont récemment développées. D'une part, la stimulation vibratoire transcutanée (SVT) est une méthode qui, par la stimulation des fuseaux neuromusculaires, induit des sensations illusoires de mouvements à partir de la vibration d'un ou plusieurs tendons. D'autre part, la thérapie miroir (TM) est une technique qui donne l'illusion d'une image normale d'un membre pathologique par le reflet du membre sain dans le miroir.

Ces deux techniques de leurre sensoriel ont été associées lors d'une étude de cas clinique, chez un patient présentant un SES de l'index post-traumatique, dans le but de diminuer la douleur et d'améliorer la fonctionnalité de sa main.

Grâce aux résultats positifs obtenus, il serait alors intéressant d'appliquer la SVT avec la TM dans des cas similaires et d'estimer la part de ces techniques dans la rééducation de SES.

Interest of the association of transcutaneous vibrations and mirror therapy in the treatment of post-traumatic Segmental Exclusion Syndrome

Julie LARRE

Keywords

Traumatology – Hand – Functional Rehabilitation – Transcutaneous Vibrations – Mirror Therapy – Segmental Exclusion Syndrome

Abstract

Any trauma of the hand can cause a disruption of sensory afferent and motor efferent, which may lead to its cortical level's remodeling. This phenomenon of brain plasticity evolves in some diseases into regression of the corresponding brain areas corresponding to the affected limb. We find this brain disruption in the Segmental Exclusion Syndrome (SES) which is a motor control disorder being defined by the underutilization of a limb segment.

Nevertheless, thanks to some therapeutic, it is possible to optimize this cortical reorganization. Among them, two rehabilitation's methods have recently been developed. On the one hand, the Transcutaneous Vibratory Stimulation (TVS) is a method that will induce - through muscle spindles' stimulation - illusory sensations of movements from the vibration of one or several tendons. On the other hand, the Mirror Therapy (MT) is a technique that will give the illusion of a normal picture of a medical member by the reflection of the healthy limb in the mirror.

Both sensory maneuvering's techniques were associated to the study of a clinical case, in which the patient suffered with a posttraumatic index's SES, in order to decrease the pain and improve the functionality of his hand.

With positive results, it would be interesting to apply the TVS with the MT in similar cases and to estimate the share of these techniques in rehabilitation of SES.