Institut de formation en Masso-Kinésithérapie de Montpellier

Prise en charge thérapeutique d'un patient opéré d'un Sauvé-Kapandji

Travail écrit réalisé en vue de l'obtention du
DIPLOME D'ETAT DE
MASSEURS-KINESITHERAPEUTE
Juin 2015

MONTAGUT Lisa
Promotion 2014-2015

JUSTIFICATIF DE DIRECTION

Ce travail a été réalisé à l'Institut Sud Aquitain de la Main et du Membre Supérieur (ISAMMS) à Biarritz, sous la direction de :

- M. MESPLIE Grégory, masseur-kinésithérapeute DE, orthésiste et maître de stage.
- Mme MAFFRAY Démécia, masseur-kinésithérapeute DE.
- Mme NOEL Annabelle, masseur-kinésithérapeute DE.
- M. SUHAS Mikel, masseur-kinésithérapeute DE.

REMERCIEMENTS

Avant tout, je tiens à remercier M. G qui a eu confiance en moi tout au long de sa rééducation et qui a accepté d'être disponible et de le rester tout au long de la réalisation de mon travail. Je vous en suis reconnaissante.

Je remercie toute l'équipe de l'ISAMMS pour leur disponibilité lors de mon stage, en particulier M. MESPLIE pour ses conseils et le partage de ses connaissances pour la correction de mon mémoire.

Je remercie aussi M. ROUZAUD, masseur-kinésithérapeute DE, orthésiste, pour son suivi, ses connaissances et ses remarques constructives qui m'ont permis d'avancer dans mon travail de fin d'étude.

ABSTRACT

M. G présente un blocage de la prono-supination et une instabilité radio-ulnaire distale avec luxation permanente dorsale de la tête ulnaire, en raison de lésions ligamentaires passées inaperçues lors des premiers examens. Il subit une intervention de Sauvé-Kapandji pour libérer sa prono-supination.

L'objectif de la rééducation va porter sur la récupération d'amplitudes articulaires fonctionnelles (particulièrement de pronation et supination), sur l'assouplissement des plans cutanés au niveau des cicatrices pour lutter contre la fibrose de la consolidation, et la lutte contre l'amyotrophie de l'avant-bras, notamment par la stabilisation active du poignet par un travail isométrique progressif.

Si l'on compare à la littérature actuelle [32], la récupération de M. G au cours de sa prise en charge de J28 à J53 est efficace puisqu'on obtient :
- une diminution significative de l'intensité de la douleur, notamment au niveau du bord ulnaire de son poignet ;
- une augmentation significative et rapide au niveau de la mobilité dans tous les secteurs articulaires de son poignet, exception de l'inclinaison radiale. Augmentation plus nette pour la supination puisque M. G était plus limité dans ce secteur en préopératoire.

Néanmoins à ce stade la rééducation n'est pas terminée. M. G doit la poursuivre, notamment pour gagner en force musculaire et ainsi stabiliser son poignet pour une meilleure fonctionnalité.

De nombreuses techniques ont été décrites pour traiter les troubles séquellaires du carrefour radio-ulno-carpien incluant l'articulation radio ulnaire distale. L'intervention de Sauvé-Kapandji constitue l'une de ses techniques. Ce mémoire va présenter les avantages et les inconvénients qu'apporte ce choix, ainsi que la rééducation qui en découle.

Mots clés :

- Sauvé Kapandji
- Instabilité radio ulnaire distale
- Fracture de Galeazzi
- Supination

SOMMAIRE

INTRODUCTION
RAPPELS ANATOMO-PHYSIO-PATHOLOGIQUE
I. ANATOMIE
I.1. Articulations radio-ulnaires
I.2. La membrane interosseuse
I.3. Les muscles extrinsèques du poignet
I.4. Les muscles du cadre radio-ulnaire
II. BIOMECANIQUE
II.1 Le carré pronateur
II.2. Le mouvement de prono-supination
III. PHYSIOPATHOLOGIQUE
III.1. La fracture luxation de Galeazzi
IV. INTERVENTION CHIRURGICALE
IV.1. Le Sauvé-Kapandji
BILAN D'ENTRÉE
I. INTERROGATOIRE
II. HISTOIRE DE LA MALADIE
III. INSPECTION/PALPATION
IV. BILAN TROPHIQUE
V. BILAN ALGIQUE
VI. IMAGERIE
VII. BILAN PSYCHOLOGIQUE
VIII. BILAN SENSITIF
IX. BILAN ARTICULAIRE
X. BILAN MUSCULAIRE
XI. BILAN FONCTIONNEL
SYNTHESE DES BILANS
REEDUCATION
I. PERIODE IMMEDIATE POST OPERATOIRE J0 A J20
II. PERIODE DE J21 A J60: MA PRISE EN CHARGE
II.A. RECUPERATION ARTICULAIRE
II.B. LUTTE CONTRE LA DOULEUR
II.C. LUTTE CONTRE L'OEDEME
II.D. ASSOUPLISSEMENTS DES PLANS CUTANES
II.E. LUTTE CONTRE L'AMYOTROPHIE
II.F. PROPRIOCEPTION
II.G. EDUCATION THERAPEUTIQUE DU PATIENT
III. PERIODE DE J60 A J90: PHASE DE CONSOLIDATION
IV. PERIODE DE REENTRAINEMENT (après J90)
BILAN DE FIN DE STAGE
DISCUSSION
CONCLUSION
BIBLIOGRAPHIE
ANNEXES

INTRODUCTION

Les fractures distales du radius peuvent entrainer des séquelles importantes responsables de 20 à 35% de résultats non satisfaisants, l'atteinte de l'articulation radio-ulnaire distale étant la plus fréquente, variant de 15 à 19 % des cas dans la littérature. Elle passe souvent inaperçue et sa méconnaissance grève le pronostic. Les conséquences cliniques varient de la douleur isolée au niveau du bord ulnaire du poignet, à la limitation de l'arc de prono-supination, avec diminution de la force et instabilité de la tête de l'ulna. Les lésions dégénératives apparaissent avec le recul. [29]

Ce mémoire est réalisé à l'Espace Main, centre spécialisé dans la rééducation, la confection d'orthèses thermoformées de la main, du poignet et du coude, au sein de l'Institut Sud Aquitain de la Main et du Membre Supérieur (ISAMMS), membre du Réseau Urgences Main Sud Aquitaine agréé par la Fédération Européenne des Services d'Urgence de la Main (FESUM), de la clinique Aguiléra, à Biarritz.
Dans ce travail, je retrace la prise en charge de M. G suite à une intervention de Sauvé Kapandji. Quatre mois auparavant, au cours d'un accident de moto, M. G s'est fait une fracture déplacée du tiers distal du radius gauche, traitée chirurgicalement en urgence. Une raideur en prono-supination persistant et gênant le patient, un scanner est réalisé révélant une instabilité radio-ulnaire distale gauche associée nécessitant un Sauvé Kapandji.

L'intervention de Sauvé-Kapandji, qui consiste à réaliser une arthrodèse radio-ulnaire distale associée à une section-résection intentionnelle d'une partie de l'extrémité inférieure de l'ulna, a été décrite en 1936 pour le traitement des luxations radio-ulnaires distales invétérées. [27] Elle associe ainsi deux gestes chirurgicaux : la stabilisation de l'articulation radio-ulnaire inférieure et la libération de la pronosupination.

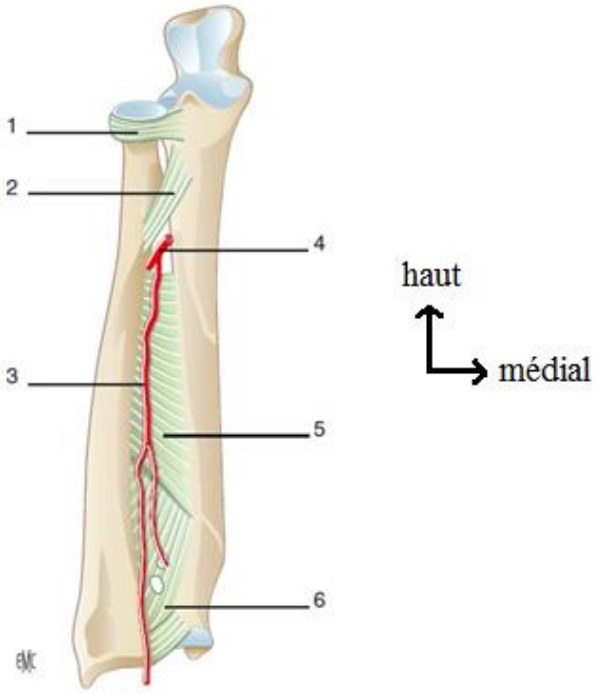

1 : ligament annulaire du radius
2 : corde oblique
3 : artère interosseuse antérieure
4 : artère interosseuse commune
5 : membrane interosseuse antébrachiale
6 : ligament radio-ulnaire antérieur

Figure n°1 : Face antérieure du squelette antébrachial et membrane interosseuse avec l'artère antébrachiale [10]

[d'après P. Kamina. Anatomie clinique. Tome 1, Paris : Maloine ; 2006]

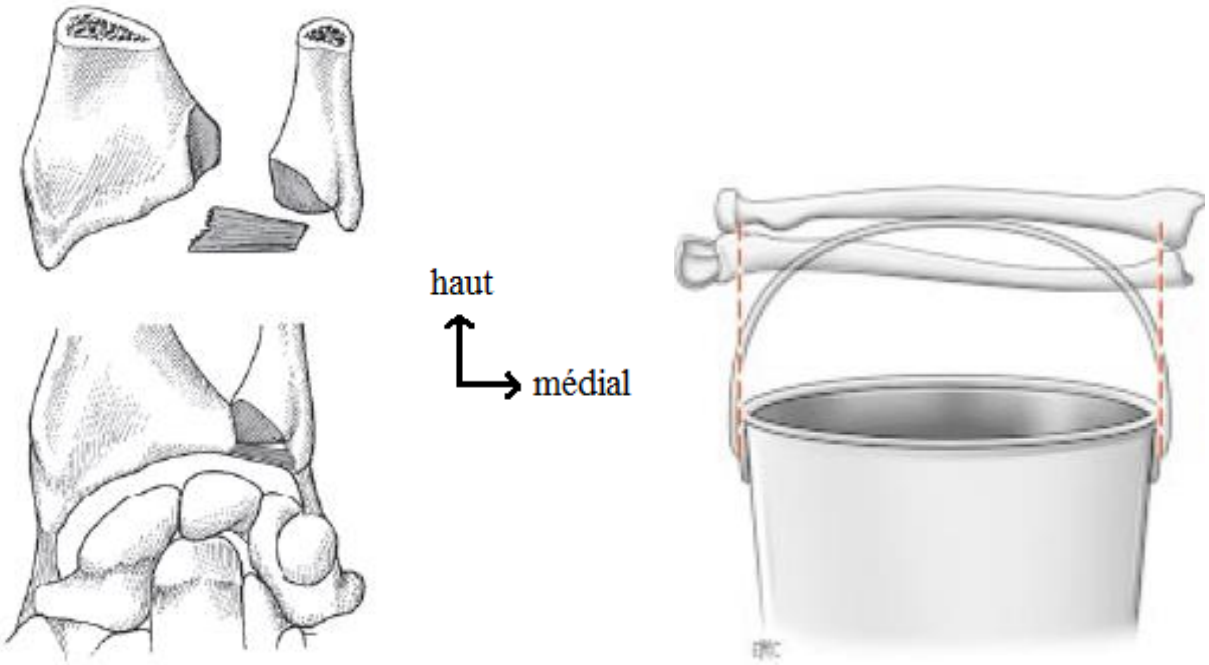

Figure n°2 :L'articulation RUD (face antérieure) et schéma proposé par Graham de l'anse et du seau. [30, 21]

[d'après J. DELPRAT, S. EHRLER, J-C MEYER. Poignet et main : bilan articulaire. EMC (Elsevier SAS, Paris), Kinésithérapie-Médecine physique-Réadaptation, 26-008-D-10,2005, p.5.]

[d'après Ch. LEFEVRE, D. LE NEN, F. DUBRANA, E. STINDEL, W. HU. Fractures des deux os de l'avant-bras chez l'adulte. Encyclopédie Chirurgicale (Editions Scientifiques et Médicales Elsevier SAS, Paris tous droits réservés), Appareil locomoteur, 14-044-A-10, 2003, p.3]

RAPPELS ANATOMO-PHYSIO-PATHOLOGIQUE

I. ANATOMIE

Le squelette du cadre ante-brachial est formé des deux os longs, le radius en dehors et l'ulna médialement *(figure n°1)*. Ces deux os s'articulent entre eux par l'intermédiaire de deux articulations, radio-ulnarienne proximale et radio-ulnarienne distale. Ils sont également solidarisés entre eux par un élément fibro-élastique solide, la membrane interosseuse qui s'insère sur le bord médial de la diaphyse radiale et sur le bord latéral de la diaphyse ulnaire. [10]
« Articulation radio-ulnaire distale, articulation radio-ulnaire proximale et membrane interosseuse contrôlent et harmonisent les mouvements de prono-supination. Elles constituent ensemble les trois verrous de l'avant-bras. » [16]

I.1. Articulations radio-ulnaires [7, 15, 21, 22]

« Fonctionnellement, le concept d'axe antibrachial ou d'articulation antibrachiale (*forearm axis* ou *forearm joint* des Anglo-Saxons) a été développé pour mettre en avant l'idée de relation entre anatomie et biomécanique du coude, de l'avant-bras et du poignet, pour en arriver à une notion d'entité anatomo-fonctionnelle. Afin d'illustrer cette relation structure-fonction, Graham a proposé une analogie simple en utilisant l'image d'un seau et de son anse, assimilant le seau à l'ulna et l'anse au radius *(figure n°2)*. Les fixations de l'anse étant assimilables aux articulations radio-ulnaire proximale et distale, on comprend que leur bon fonctionnement nécessite le maintien de leur parallélisme.» [21]

L'**articulation radio ulnaire proximale** (RUP) est une trochoïde. Ses surfaces sont cylindriques et elle ne possède qu'un seul degré de liberté : la rotation autour de l'axe longitudinal des deux cylindres emboîtés. Elle est principalement stabilisée par les **ligaments annulaire** et **carré**, renforcé par les faisceaux antérieur et moyen du ligament latéral radial du coude et par le faisceau antérieur du ligament latéral ulnaire du coude, mais aussi par la capsule du coude, ce qui la rend fonctionnellement liée aux articulations huméro-radiale et huméro-ulnaire.

L'**articulation radio ulnaire distale** (RUD) est une trochoïde ni congruente, ni concordante, ce qui autorise des glissements. Elle est responsable des mouvements analytique de pronation et de supination. Elle est principalement stabilisée par le **ligament triangulaire** (fibrocartilage triangulaire : TFC ou disque articulaire), mais aussi renforcée en avant par un ligament ventral (dont la rétraction limite la supination), en arrière par un ligament dorsal (dont la rétraction limite la pronation), par l'expansion palmaire du ligament annulaire dorsal du carpe et par le tendon de l'extenseur ulnaire du carpe. Ces éléments constituent le « carrefour fibro-aponévrotique interne du poignet » ou « complexe triangulaire fibrocartilagineux (TFCC) ».
Elle est lâche et sa synoviale communique parfois avec celle de la RC, ce qui souligne l'intimité mécanique de ces deux jonctions.

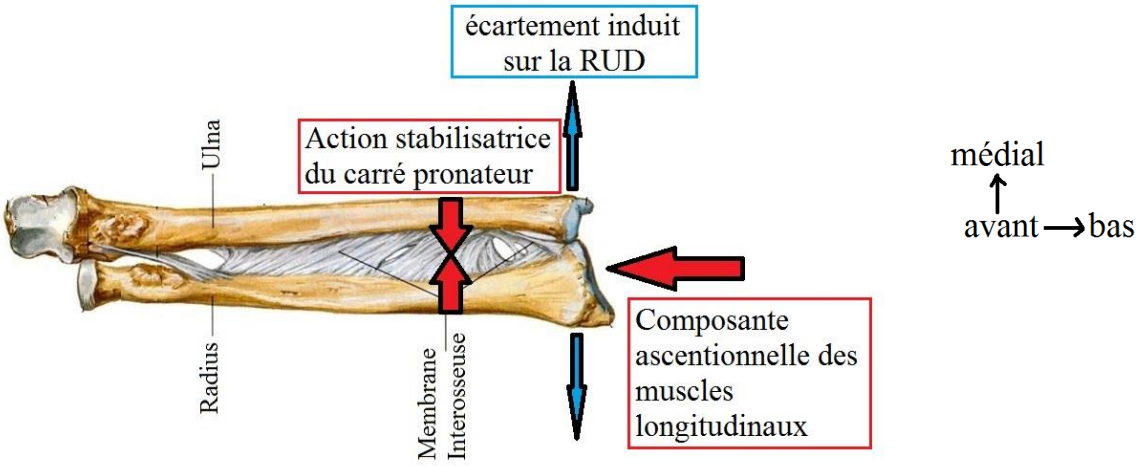

Figure n°3 : La stabilisation active de l'articulation RUD est assurée par un « Quatuor stabilisateur »

[d'après F. NETTER MD. Atlas d'anatomie humaine, 5ème édition, Issy-les-Moulineaux : Elsevier Masson SAS, 2011, planche 427]

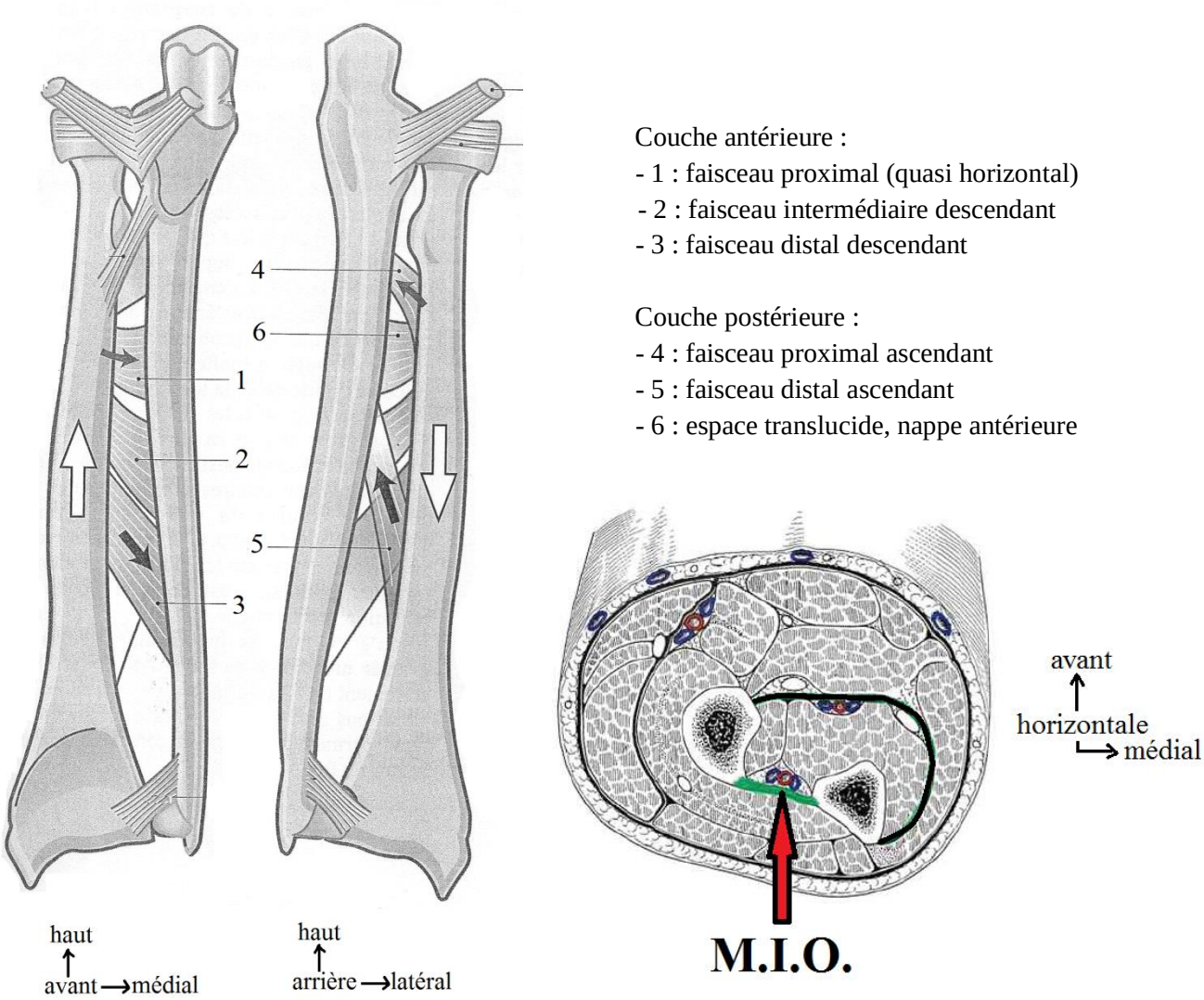

Figure n°4 : La membrane interosseuse (MIO) [16, 22]

[d'après A.I. KAPANDJI. Anatomie fonctionnelle. Physiologue de l'appareil locomoteur. Schéma commentés de mécanique humaine, tome 1. Membre supérieur, (6e édition-2e tirage), 2008, p.113]

La stabilisation active de l'articulation RUD est assurée par un « Quatuor stabilisateur »: [15] *(figure n°3)*

- par un système longitudinal composé du **flechisseur ulnaire du carpe** (FUC) et de l'**extenseur ulnaire du carpe** (EUC) qui forme une « sangle ulnaire » (action directe et indirecte) ainsi que de l'**extenseur du V** (EV) (action directe).
- par un système transversal, le **carré pronateur** (CP), synergique au système longitudinal indispensable pour s'opposer efficacement aux contraintes multidirectionnelles agissant sur l'articulation RUD.

I.2. La Membrane Interosseuse (MIO) [16] *(figure n°4)*

La MIO appartient au système fibreux de l'avant-bras, formant une des parois des loges anté-brachiales. C'est une prolongation du périoste de l'ulna et du radius entre lesquels elle est tendue sur plus de 10 cm. Elle possède une épaisseur de 2,18 mm et est plus épaisse sur ses zones d'insertions osseuses.
Elle est composée de collagène (60-90%) et d'élastine dans sa partie proximale, et sa bande centrale possède une structure intermédiaire entre une aponévrose et un ligament. Elle possède une micro vascularisation qui se raréfie avec l'âge.

Elle s'organise en deux groupes de fibres aux orientations différentes :
- Les fibres tendues de l'ulna vers le radius et de bas en haut. Ce sont les plus importantes.
- Les fibres tendues de l'ulna vers le radius et de haut en bas.

L'ensemble forme un aspect en maille.

Elle possède un rôle physiologique « indirect » en servant de zone d'insertion aux muscles de la loge antérieure (long fléchisseur du pouce et fléchisseurs profonds des doigts) et à ceux de la loge postérieure (long extenseur du pouce, long abducteur du pouce et extenseur propre du II). Elle possède également un rôle physiologique « direct » de **transmissions des contraintes axiales et transversales**.
La bande centrale joue un rôle mécanique dans la physiologie de l'avant-bras dont elle constitue un des éléments fonctionnels.

I.3. Les muscles extrinsèques du poignet *(figure n°5)*

Ils sont au nombre de six, classés en deux groupes fonctionnels
D'une part les muscles extenseurs situés à la face dorsale de l'avant-bras :
- Le muscle long extenseur radial du carpe (extensor carpi radialis longus : ECRL)
- Le muscle court extenseur radial du carpe (extensor carpi radialis brevis : ECRB)
- Le muscle extenseur ulnaire du carpe (extensor carpi ulnaris : ECU)

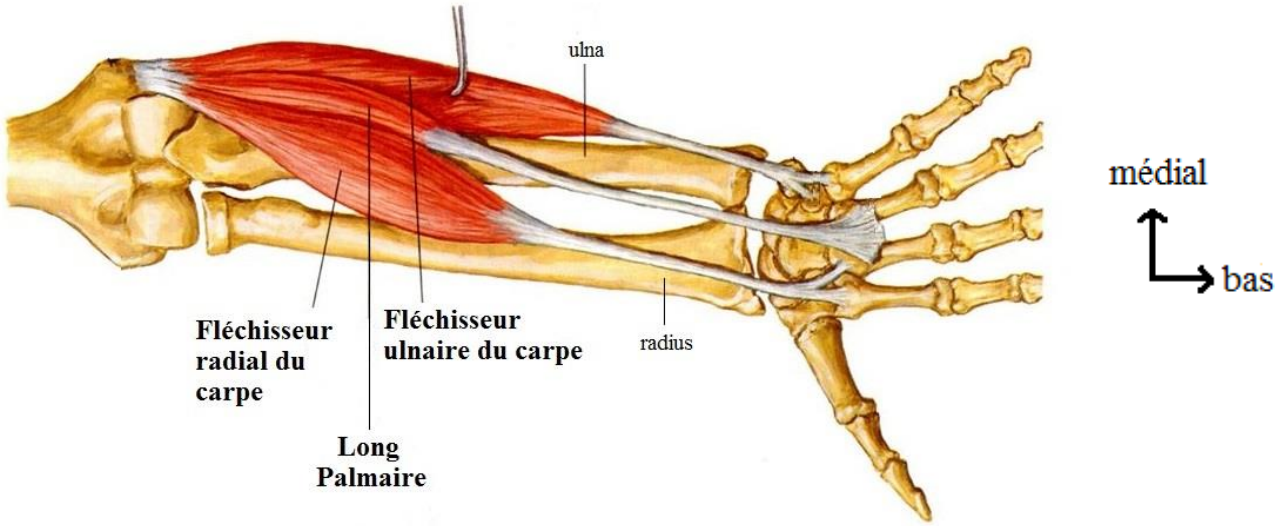

Figure n°5 : Les muscles extrinsèques du poignet : vue palmaire

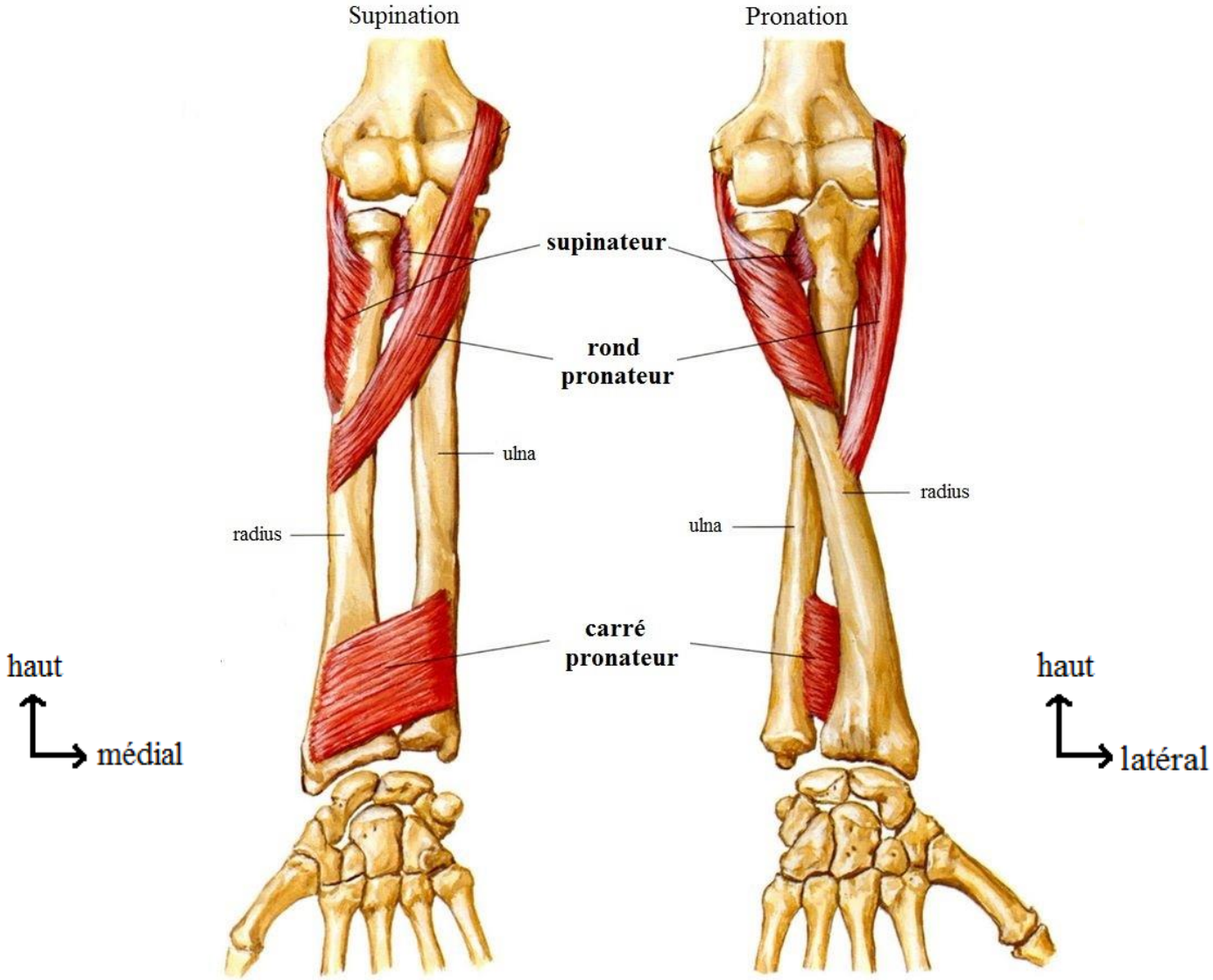

Figure n°6 : Les muscles du cadre radio-ulnaire : vue antérieure

(d'après F. NETTER MD. Atlas d'anatomie humaine, 5ème édition, Issy-les-Moulineaux : Elsevier Masson SAS, 2011, planche 430 et 428]

Et d'autre part, les muscles fléchisseurs situés à la face palmaire :

- fléchisseur radial du carpe (flexor carpi radialis : FCR)
- long palmaire (palmaris longus : PL)
- fléchisseur ulnaire du carpe (flexor carpi ulnaris : FCU)

Les muscles sont situés dans l'avant-bras, les longs tendons terminaux portent le carpe et s'insèrent à la base des métacarpiens où ils entretiennent des rapports étroits avec les muscles intrinsèques de la main.

I.4. Les muscles du cadre radio-ulnaire [1] *(figure n°6)*

On distingue le groupe des muscles pronateurs de celui des supinateurs.
Ils assurent avec le **biceps brachial** (biceps brachialis : BB) les mouvements de rotation de l'avant-bras grâce aux articulations radio-ulnaire proximale et distale qui sont liées mécaniquement.

- Le muscle **rond pronateur** (pronator teres : PT) : c'est le plus latéral des muscles superficiels de la loge palmaire de l'avant-bras. Il possède deux chefs d'origine, l'un part de l'épicondyle médial de l'humérus par un tendon commun aux muscles épicondyliens, l'autre du versant médial du processus coronoïde. L'aponévrose centrale intramusculaire s'étend sur 4/5 de la longueur du muscle. Le muscle se termine au tiers moyen de la face latérale du radius.
  Il est essentiellement pronateur de l'avant-bras mais aussi fléchisseur accessoire du coude.

- Le muscle **carré pronateur** (pronator quadratus (PQ) : c'est le muscle le plus profond de la loge antérieure de l'avant-bras. Il est aplati, quadrilatère et plaqué transversalement à la membrane interosseuse, du radius à l'ulna dans leur quart distal, à proximité de l'articulation RUD. La partie distale du muscle est plus large que la partie proximale et fusionne avec la capsule articulaire de l'articulation RUD. C'est le seul muscle court, mono-articulaire. Il est puissant et possède sa propre aponévrose. Il est composé de deux faisceaux.

- Le muscle **brachio-radial** (brachioradialis : BR) : c'est un muscle saillant à la face latérale de l'avant-bras en flexion forcée du coude, il n'intervient pas sur le poignet. C'est un muscle mixte tantôt pronateur, tantôt supinateur.

- Le muscle **supinateur** (supinator : S) : c'est un muscle court et aplati, s'enroulant autour de la tête radiale. Il prend ses origines par deux faisceaux : un superficiel de l'épicondyle latéral de l'humérus et un profond de la crête supinatrice de l'ulna. Il se termine sur le tiers supérieur de la face latérale du radius recouvrant en partie ses faces palmaire et dorsale. Il est supinateur de l'avant-bras quelle que soit la position du coude.

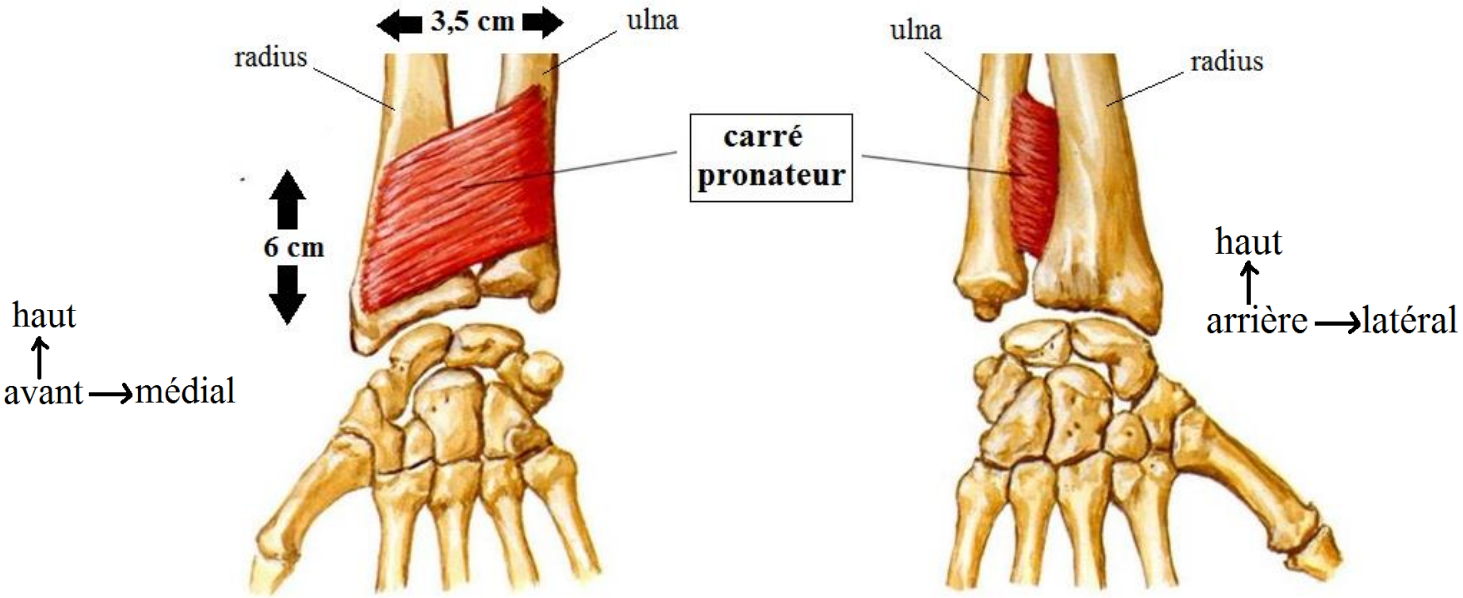

Figure n°7 : Anatomie du carré pronateur

(d'après F. NETTER MD. Atlas d'anatomie humaine, 5ème édition, Issy-les-Moulineaux : Elsevier Masson SAS, 2011, planche 428]

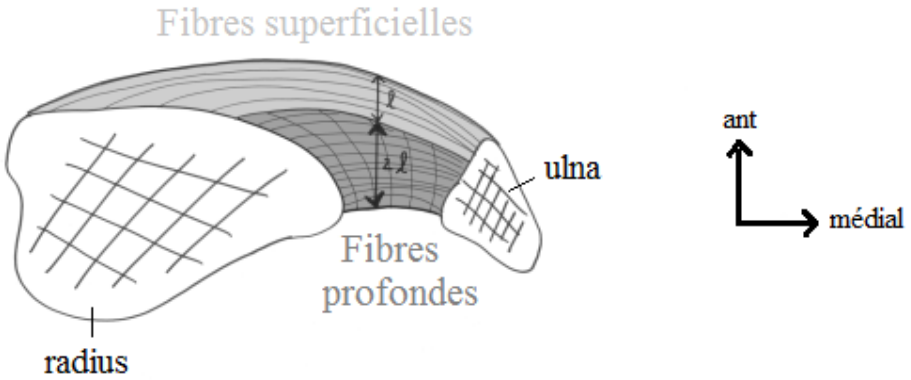

Figure n°8 : Fibres du carré pronateur [15]

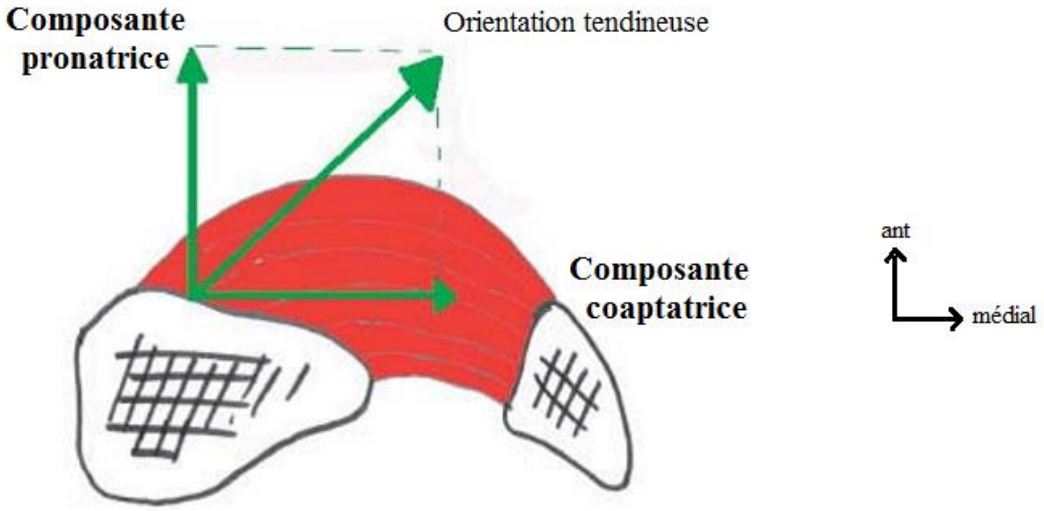

Figure n°9 : Composantes de force du carré pronateur pour un angle d'attaque de 45° [31]

[d'après G. MESPLIE. Stabilité de l'articulation radio ulnaire distale : quid du carré pronateur. Kinésithérapie la Revue 2007 ;(68-69) p.60]

II. BIOMECANIQUE

Les articulations et les muscles du membre supérieur sont dévolus au déplacement et à l'orientation de la main dans l'espace. Le poignet possède une cinématique tridimensionnelle nécessaire aux exigences des prises et appuis. Le rôle biomécanique du cadre antébrachial est fondamental dans l'absorption des contraintes lors des appuis sur le talon de la main, poignet en extension. Ce cadre constitue, avec la membrane interosseuse, un parallélogramme souple dans la position de supination. [10]

D'un point de vue général, les muscles du poignet articulent la main et stabilisent lors des préhensions. Ils ont une forte tendance à la co-contraction et fonctionnent de façon statique ou dynamique. Chaque muscle du poignet agit selon plusieurs composantes sur l'articulation ; pour un mouvement pur, il faudra la mise en jeu simultanée de deux muscles, antagonistes sur une composante mais synergique dans l'autre.

II.1. Le carré pronateur [9,15]

Situé à la partie profonde et distale de la loge antérieure de l'avant-bras, le carré pronateur, cliniquement « impalpable », prend son origine sur l'ulna et s'insère sur le radius. D'une hauteur moyenne de 6cm et d'une largeur moyenne de 3,5cm, le carré pronateur est confiné dans un compartiment clos et restreint, limité par le versant distal de la membrane interosseuse en profondeur et par un fascia propre en surface *(figure n°7).* [9]

Le carré pronateur se compose d'un chef superficiel et d'un chef profond (deux fois plus épais), ces deux composantes étant orientées le plus souvent en sens opposé *(figure n°8).*
Le **chef superficiel**, à **dominance mobilisatrice**, en coordination avec le rond pronateur, **assure la pronation** de l'avant-bras et de la main.
Le **chef profond**, en s'insérant notamment sur la capsule articulaire, **assure** avec trois autres éléments anatomiques, le complexe triangulaire, l'extenseur ulnaire du carpe et la membrane interosseuse, **la stabilité de l'articulation radio-ulnaire distale par une action coaptatrice** non négligeable. Le faisceau profond du carré pronateur est un « ligament actif » de l'articulation radio ulnaire distale par son action stabilisatrice permanente. Il possède une activité plus importante si synergique du court abducteur du pouce, ainsi qu'une activité importante lors du serrage.

L'étude des composantes de force d'un muscle selon la technique de Varignan nous permet de savoir que plus l'angle d'attaque d'un muscle avec le levier osseux sur lequel il agit est proche de 90°, plus son action mobilisatrice est importante et son action stabilisatrice faible.
Pour un angle de 45°, les composantes stabilisatrices et mobilisatrices sont équivalentes *(figure n°9).* Lors de la prono-supination, l'angle d'attaque du muscle dans le plan frontal décroît de la pronation à la supination et des fibres superficielles aux fibres profondes.
Les fibres superficielles en pronation ont un angle d'attaque d'environ 45°.
Les fibres profondes en supination sont perpendiculaires au segment osseux.
D'un point de vue cinésiologique, l'action prédominante du carré pronateur est donc la coaptation et non la pronation. [15]

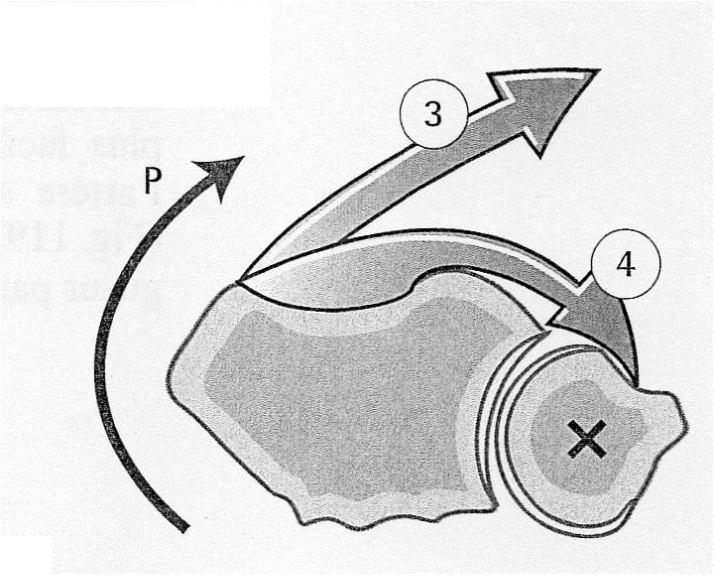

avant
↑
horizontale
→ médial

1 : supinateur
2 : biceps brachial
3 : rond pronateur
4 : carré pronateur

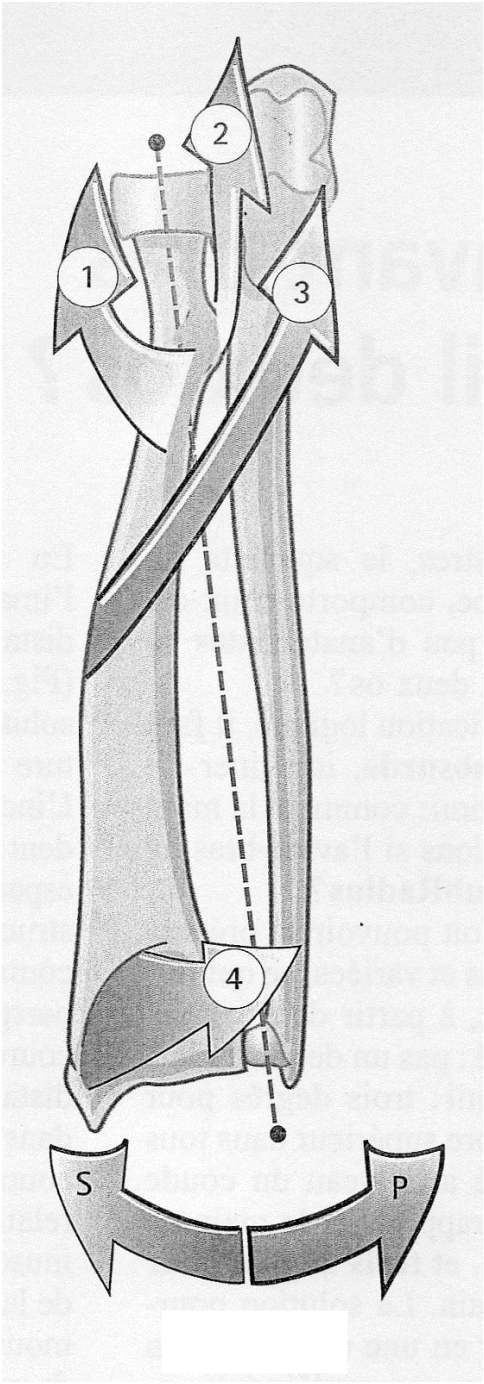

haut
↑
avant → médial

Figure n°10 : Le mouvement de prono-supination [22]

[d'après A.I. KAPANDJI. Anatomie fonctionnelle. Physiologue de l'appareil locomoteur. Schéma commentés de mécanique humaine, tome 1. Membre supérieur, (6e édition-2e tirage), 2008, p. 135]

II.2. Le mouvement de prono-supination [10,11] *(figure n°10)*

Il trouve tout son intérêt dans la fonction de préhension de la main et des doigts. Il fait intervenir les articulations radio-ulnariennes proximale et distale, les articulations huméroradiale et radiocarpienne, la membrane interosseuse. [10]
Pour une bonne fonction du mouvement, les impératifs de la prono-supination ont été définis depuis longtemps par Destot : la longueur des deux os doit être intacte, la courbure pronatrice du radius est intacte, il ne doit pas y avoir de décalage d'un des deux os, l'espace interosseux doit être libre et les deux articulations radio-ulnaires sont mobiles. [11]
La **pronation** est le **mouvement de rotation médiale qui amène le pouce en dedans**, la paume regarde alors en arrière.
La **supination** est le **mouvement de rotation latérale qui amène le pouce en dehors**, la paume de la main regarde alors en avant.
En pratique, ce mouvement est à envisager dans deux situations fonctionnelles : ulna fixe (avant-bras en extension) et ulna mobile (avant-bras fléchi sur le bras).
Dans la situation de l'ulna fixe, l'axe de la prono-supination passe par le petit doigt et le radius croise par en avant l'axe de l'ulna pour placer sa surface articulaire distale en dedans de l'ulna. Coude étendu, la pronation de l'avant-bras diminue le cubitus valgus physiologique. [11]
Lorsque l'avant-bras est fléchi (ulna mobile), l'axe du mouvement se confond avec celui de la main (partie médiale de la surface radiale distale carpienne, lunatum, médius) et il se produit lors de la prono-supination une rotation de la tête radiale sur elle-même, une rotation médiale de l'axe du radius selon un arc de cercle antérieur, et un déplacement latéral postérieur de la tête ulnaire, permettant ainsi à la paume de la main de regarder en bas.
Lorsque le coude est en extension, l'amplitude totale du mouvement est de 180° ; lorsque le coude est fléchi, la pronation est à 80° et la supination à 85. [10]

L'état ostéo-articulaire de l'avant-bras doit être normal et les muscles normaux et fonctionnels. [11]
Pour la supination :

- le supinateur (nerf radial)
- le long biceps (nerf musculo-cutané)

Pour la pronation :

- le rond pronateur (nerf médian)
- le carré pronateur (nerf médian)

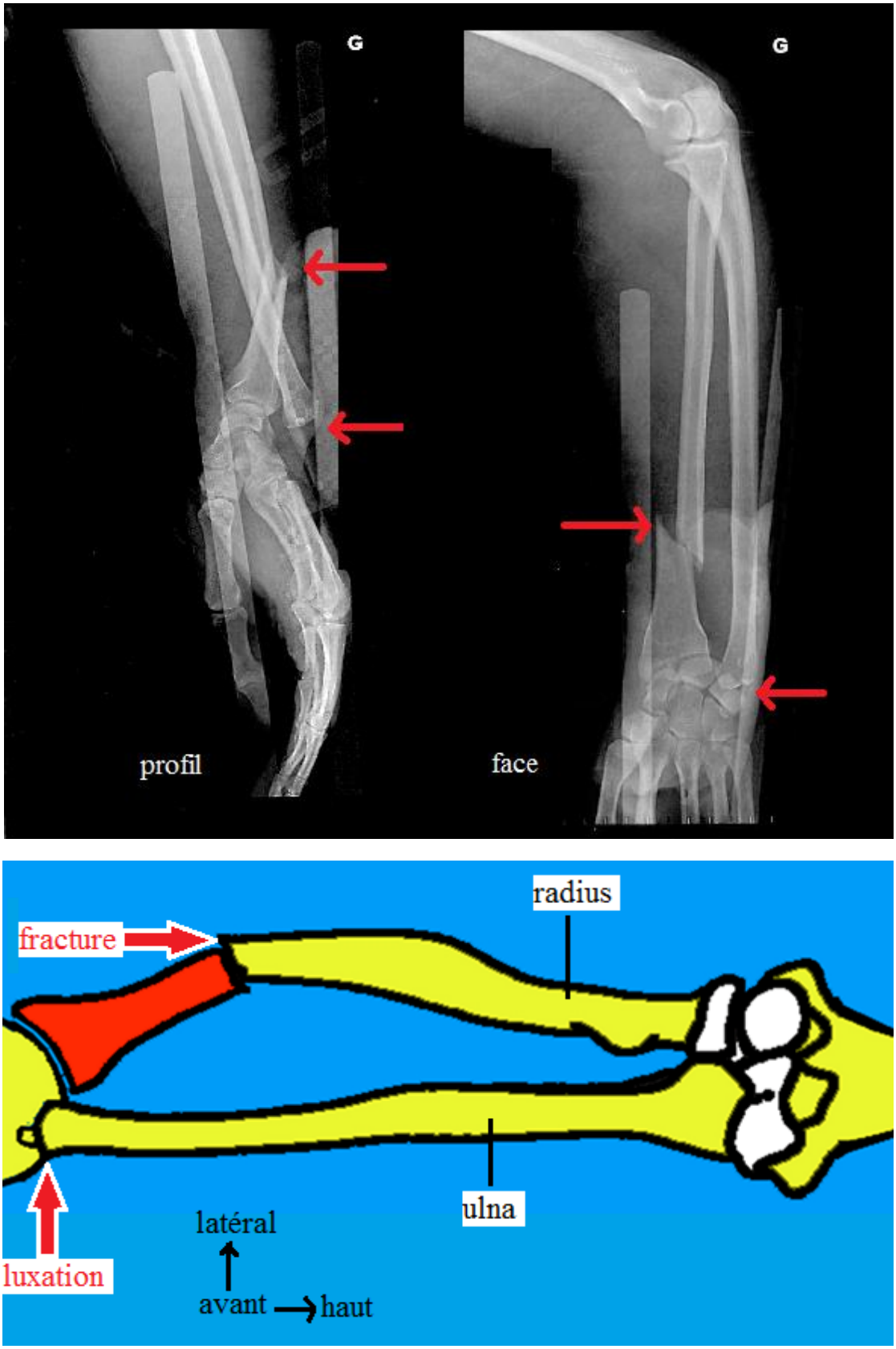

Figure n°11 : Fracture de Galeazzi

[dessin de N. Walch, d'après J-L LERAT. Sémiologie Traumatologie. Membre Supérieur. Faculté de Lyon-Sud, p.159]

III. PHYSIO-PATHOLOGIE

Dans les traumatismes fermés de l'avant-bras, les lésions anatomiques peuvent intéresser un seul des deux os du cadre antébrachial, les deux os, la membrane interosseuse et quelques fois les téguments et les éléments musculo-tendineux (traumatismes par écrasement sans ouverture cutanée). [10]

III.1. La fracture luxation de Galeazzi [4, 12, 13] *(figure n°11)*

Cette fracture prend son nom du chirurgien italien Riccardo Galeazzi qui l'a rebaptisé en 1934, mais d'abord décrite par Sir Astley Cooper en 1822 selon Voigt et Lill. [13]

C'est une **fracture du radius à la jonction tiers moyen tiers inférieur** et une **luxation de la tête ulnaire par rapport à l'articulation RUD**. On note une saillie de l'ulna et l'inclinaison de la main en dehors (main botte radiale).
Si la fracture radiale est facile à voir sur la radiographie, la luxation ulnaire peut être plus discrète. Parfois c'est une fracture de l'apophyse styloïde qui la traduit, sinon un écart anormal au niveau radio-ulnaire inférieur, un faux raccourcissement du radius par rapport à l'ulna (en pseudo signe de Laugier). Le risque est de méconnaître cette luxation et de ne traiter que le radius.
Le traitement est chirurgical, ostéosynthèse radiale par plaque vissée.
L'ulna se réduit généralement après réduction de la fixation radiale par une ostéosynthèse par une plaque visée de compression dynamique. Si la subluxation persiste, on peut être amené à suturer le ligament radioulnaire inférieur voire à brocher l'articulation de manière temporaire. Si la réduction ulnaire est impossible, on peut discuter l'ablation de la tête ulnaire. Une immobilisation par Brachio-Anté-Brachio-Palmaire (BABP) en supination, pour 6 semaines suit le traitement chirurgical avec rééducation à l'ablation du plâtre. [4]

Ces fractures dont le mécanisme typique est défini comme une chute sur une main tendue dans une hyperpronation se produisent avec une incidence chez les adultes de 2,7% à 6,8% de l'ensemble des fractures de l'avant-bras. [13] Les forces transmises vers le poignet, produisant ainsi une fracture de la diaphyse radiale au niveau de sa courbure pronatrice et une déchirure du ligament triangulaire. [12]

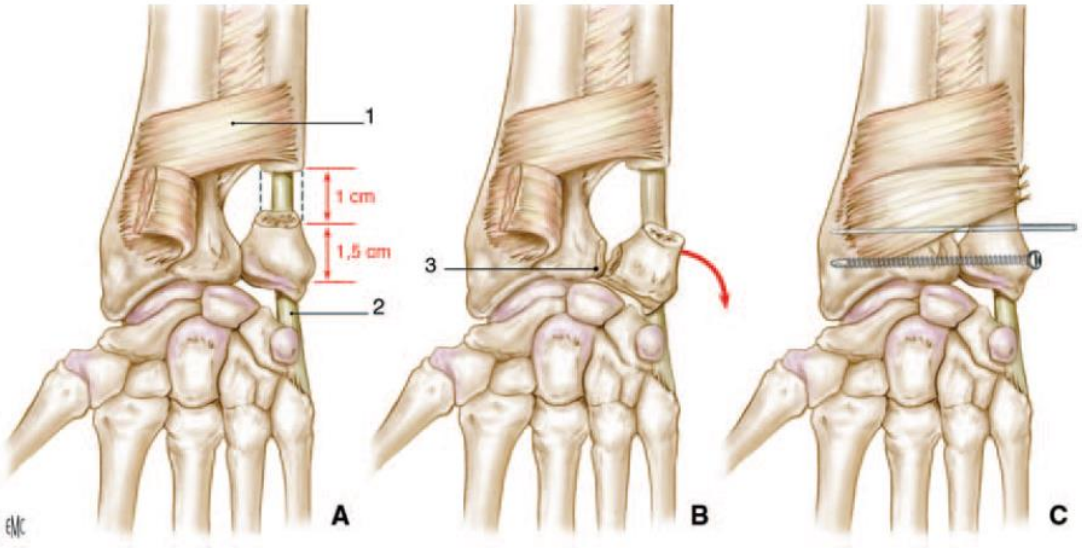

Figure n°12 : Opération de Sauvé Kapandji

A. Le carré pronateur (1) est désinséré à sa partie distale ; la coupe de l'ulna est réalisée 1,5cm au-dessus de l'interligne sur une épaisseur de 1cm en préservant le tendon de l'extenseur ulnaire distal (2).
B. La surface radio-ulnaire est avisée (3).
C. L'ostéosynthèse est assurée par une vis corticale et une broche de Kirschner ; la partie distale du carré pronateur est interposée dans le site d'ostéotomie.

(d'après Merle M. Cals vicieux du radius et articulation radio-cubitale inférieure. In : Merle M, Dautel G editors. *La Main Traumatique 2-Chirurgie secondaire.* Paris : Masson ; 1995. P.321-31.) [28]

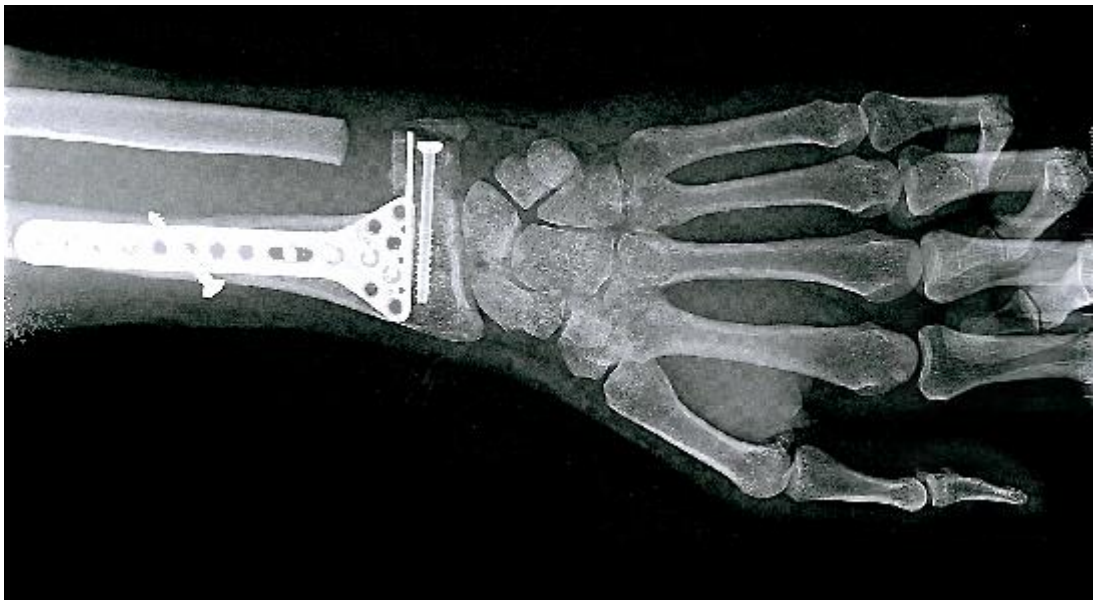

Figure n°13 : Radiographie après intervention de Sauvé-Kapandji

IV. INTERVENTION CHIRURGICALE

IV.1. Le Sauvé-Kapandji *(figure n°12, annexe II)* [2, 14]

L'articulation radio-ulnaire distale peut être traitée par une arthrodèse, la pronosupination de l'avant-bras étant maintenue ou même améliorée en créant une pseudarthrose de l'ulna à proximité immédiate de l'arthrodèse. Ce geste est connu sous le nom de procédure de Sauvé Kapandji (S-K). [14]

L'intervention de Sauvé Kapandji est une technique chirurgicale rigoureuse. Elle associe une solidarisation de la tête ulnaire avec l'épiphyse radiale par un vissage frontal et une résection au-dessus de la tête ulnaire d'un fragment osseux pour libérer la prono-supination *(figure n°13).* [2]

L'**arthrodèse de l'articulation radio ulnaire distale** avec **ostéotomie et résection de l'ulna proximale à la fusion** permet la restauration de la pronation et de la supination de l'avant-bras et maintient le support ulnaire du poignet en conservant les ligaments radio-ulnaires et ulnocarpiens distaux. Un autre avantage est que l'immobilisation postopératoire est plus courte. [14]
L'esthétique est également conservé car la proéminence normale de la tête ulnaire, plus visible lorsque l'avant-bras est en pronation, n'est pas perdue.

Cependant, des complications, telles qu'une absence de consolidation où une consolidation différée de l'arthrodèse, une consolidation fibreuse ou osseuse de la pseudarthrose et une instabilité douloureuse du moignon de l'ulna proximale, peuvent se produire.

BILAN D'ENTREE

L'évaluation réalisée par le rééducateur est un élément du dossier médical servant à objectiver les progrès, la stagnation ou la régression ici du poignet et de la main du patient.
Lors du bilan les mesures sont chiffrés et reproductibles. [1]

Ce bilan a été réalisé au 28ème jour de la rééducation de M. G (J28), le 2 juin 2014 le jour de mon arrivée à l'Institut Sud Aquitain de la Main et du Membre Supérieur, soit en cours de traitement environ à la fin du 1er mois de rééducation.

I. INTERROGATOIRE

M. G a 41 ans et est célibataire. Il n'a pas d'enfant et vit seul dans un appartement au 1er étage avec des escaliers. Il est fonctionnaire et fait du travail de bureautique. Ses loisirs sont la moto qui est son moyen de transport, l'aviron qu'il pratique deux fois par semaine et la randonnée. Il est droitier.
Avant l'accident M. G n'avait aucun antécédents médicaux ni chirurgicaux.

II. HISTOIRE DE LA MALADIE

Le 17 décembre 2013 vers 7h30, M. G a un accident de moto, il s'est fait renverser par une voiture. Il est conscient et est alors amené aux urgences de la polyclinique Aguiléra à Biarritz. A 18h30, il passe une radiographie révélant une fracture déplacée du tiers distal du radius gauche. Le lendemain, M. G est opéré par le Dr F., qui réduit la fracture et l'ostéosynthèse par plaque *(annexe I).* A la fin de l'intervention, il l'immobilise par attelle plâtrée Brachio-Anté-Brachio-Palmaire (BABP), qu'il garde 45 jours. Le 30 janvier 2014, le Dr F. lève l'orthèse et lui prescrit des séances de rééducation. M. G commence sa rééducation le 3 février 2014. Il revoit ensuit deux fois le Dr F. le 20 février 2014, puis le 3 avril 2014, car malgré la rééducation il est toujours gêné par une raideur en supination et se plaint de douleurs du bord interne du poignet. Cette gêne s'explique par une subluxation de la tête ulnaire qui est confirmée par un scanner passé le 17 mars 2014. Le Dr F. l'envoie alors vers son associé le Dr G. pour envisager avec lui une prise en charge chirurgicale.
Le 9 avril 2014, le Dr G. constate que M. G lors de son accident de moto s'était fait une fracture luxation de Galeazzi des deux os de l'avant-bras gauche qui à ce jour a évolué vers une instabilité radio-ulnaire distale avec une luxation permanente dorsale de la tête ulnaire en raison de lésions ligamentaires, et un blocage complet de la prono-supination (20°/20°). M. G est hospitalisé du 22 au 24 avril 2014 à la polyclinique Aguiléra. Pour libérer sa prono-supination, il subit une intervention de Sauvé-Kapandji le 22 avril 2014 *(annexe II).* Cette opération consiste en une arthrodèse de la radio-ulnaire distale associée à une ostéotomie de l'ulna et une synovectomie radio-ulnaire inférieure afin de récupérer des amplitudes satisfaisantes. Une orthèse de repos est prescrite (il la garde du 23 avril au 12 mai) ainsi qu'une rééducation précoce. Il commence cette dernière le 5 mai 2014 (J0), 13 jours plus tard à l'Institut Sud Aquitain de la Main et du Membre Supérieur (ISAMMS).

Figure n°14 : Cicatrice face dorsale

Figure n°15 : Cicatrice face ventrale

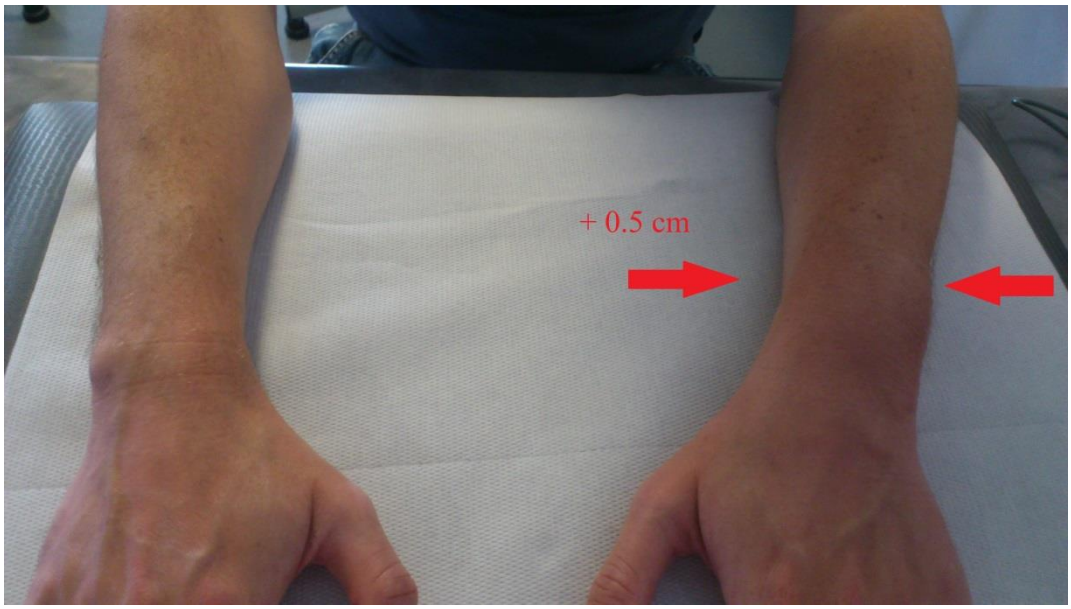

Figure n°16 : Œdème poignet gauche ligne bistyloïdienne

III. INSPECTION/PALPATION

M. G ne présente pas d'attitude protectrice vis-à-vis de son poignet gauche.

Sur le plan cutané, M. G présente à la face ventrale de son avant-bras gauche côté radius une cicatrice longitudinale de 9 cm légèrement adhérente et non inflammatoire *(figure n°15)* (l'inflammation étant vérifiée par le test à la vitropression *(annexe III)*. Il présente également une cicatrice longitudinale longue de 7 cm à la face dorsale de son avant-bras gauche légèrement adhérente et non inflammatoire *(figure n°14).*
La coloration cutanée est équivalente à droite et à gauche, de même que la température cutanée.
Les ongles de M. G ne présentent pas de déformation, et la circulation capillaire est bonne (lorsque l'on appuie sur son ongle il se recolore dans la seconde).
M. G ne présente pas d'hypersudation.

IV. BILAN TROPHIQUE

Un œdème ou une amyotrophie peuvent s'évaluer avec des examens relativement sophistiqués comme la volumétrie. En pratique courante elle se fait le plus souvent à l'aide d'un mètre ruban pour mesurer la circonférence d'un membre. Cette technique est plus ou moins codifiée. Elle sert à évaluer les répercussions de la pathologie et les effets du traitement.

A ce jour, M. G présente encore un léger œdème du poignet gauche de +0.5cm, mesuré au-dessus des styloïdes radiale et ulnaire (ligne bistyloïdienne), par rapport à son côté sain *(figure n°16).*

V. BILAN ALGIQUE

On note les différentes caractéristiques de la douleur en précisant le mécanisme déclenchant, l'horaire et l'intensité. Les données concernant la douleur seront prises en compte lors de l'évaluation des déficits fonctionnels. [6]

Les données du bilan algique sont numérisées par une valeur exprimée par le patient selon l'Echelle Visuelle Analogique (EVA) de 0 à 10.
La douleur de M. G à ce jour est ponctuelle et limitée au versant ulnaire du poignet. Elle apparaît le matin au réveil à 2-3/10 et dans des gestes brusques ou d'amplitudes extrêmes à 5-6/10.

Figure n°17 : Discriminator de Mayo

VI. IMAGERIE

Le bilan radiographique permet de poser avec certitudes certains diagnostique lésionnels et d'en évoquer d'autres ; c'est pourquoi ce bilan est d'une importance capitale dans sa prescription, sa réalisation et son analyse [10]

La radiographie, réalisée le 17/12/2013 au centre de la clinique Aguiléra à Biarritz, fait apparaître une fracture déplacée du tiers distal du radius gauche de M. G *(annexes IV).*

La radiographie, réalisée au réveil de M. G, le 18/12/2013 après sa 1ère intervention montre l'ostéosynthèse par plaque du radius gauche *(annexe V).*

Le scanner, réalisé le 25/02/2014, révèle une subluxation de la tête ulnaire *(annexe VI)*.

La radiographie, réalisée au réveil de M. G le 22/04/2014 suite à son intervention de Sauvé Kapandj montre une arthrodèse radio ulnaire inférieure et une ostéotomie à proximité de l'extrémité distale de l'ulna *(annexe VII).*

VII. BILAN PSYCHOLOGIQUE

M. G. est impliqué dans sa rééducation et conscient de la progressivité de sa récupération. Néanmoins, l'aspect esthétique de ses cicatrices revient régulièrement dans ses questions, et le chagrine un peu.

VIII. BILAN SENSITIF

La finalité d'un examen de la sensibilité de la main, est de situer une éventuelle discordance entre la manière dont le malade réutilise effectivement sa main et les possibilités théoriques d'analyse sensorielle dont il dispose. Ce concept sous-entend une comparaison entre sensibilité élémentaire (tact, sensibilité douloureuse, sensibilité thermique, sens vibratoire, discrimination) et sensibilité fonctionnelle. [1]

L'évaluation de sa sensibilité élémentaire est faite par le test de discrimination statique de 2 points au Discriminator De Mayo *(figure n°17).* Le seuil de perception normale est de 2 à 6 mm à la pulpe, de 7 à 10 mm à la face palmaire de la main et des doigts, de 7 à 12 mm à leur face dorsale, de 20 mm environ au poignet et sur l'avant-bras.
Le seuil de perception à la pression (SPP) est évalué par le test de Semmes et Weinstein en utilisant des mono-filaments qui sont des esthésiomètres classés selon la force requise pour plier le mono-filament. Le seuil de perception normal pour la face palmaire est celui du mono-filament de 0,2g et celui de 0,4g pour la face dorsale.

L'exploration de sa sensibilité fonctionnelle est réalisée par le test de ramassage de Moberg, c'est un test chronométré de ramassage (10 objets référencés) et de reconnaissance tactile.
Les tests sont réalisés dans une atmosphère calme, les mains du sujet occultées.

Les sensibilités élémentaire et fonctionnelle de M. G sont normales.

POIGNET(S)	DROIT	GAUCHE
Flexion	85	75
Extension	85	80
IR	30	30
IU	35	30
Supination	90	45
Pronation	90	70
Mobilité active globale	100 %	83%

Figure n°18 : Amplitudes articulaires et déficit

Figure n°19 : Mesure de la pronation active à l'inclinomètre

IX. BILAN ARTICULAIRE *(Figure 18)*

L'évaluation du poignet fait intervenir les articulations radio-ulnaires proximales et distales, l'articulation radio et médio-carpienne ainsi que l'articulation carpo-métacarpienne. On aura donc deux types de données :

- Des données globales : la flexion, l'extension, les inclinaisons radiale et ulnaire, et la prono-supination.
- Des données intrinsèques : les mobilités intracarpiennes évaluées par des tests et mobilisations passives.

Le bilan articulaire doit être reproductible pour permettre de juger de l'évaluation de la prise en charge. Il est standardisé et simple, ainsi il pourra servir à la communication horizontale entre les opérateurs de santé. Il est passif et comparatif avec le côté controlatéral.

Le bilan articulaire de M. G révèle un important déficit de son poignet gauche par rapport à son poignet droit. Notamment dans ses amplitudes de supination (50 % de déficit) et pronation (22% de déficit), ainsi qu'un léger déficit dans ses amplitudes de flexion et extension.
Ses amplitudes de supination et de pronation sont mesurées à l'aide d'un goniomètre à une branche de Rippstein (ou inclinomètre), le coude de M. G. étant fléchit à 90°. En règle générale la référence est l'axe de l'humérus, ici je prends la verticale de l'inclinomètre comme référence. *(figure n°19)*

L'articulation radio ulnaire inférieure gauche est fixée par l'ostéosynthèse

La perte de mobilité du poignet et de l'articulation radiocarpienne gauche s'explique également par les adhérences aponévrotiques sous-jacentes aux cicatrices responsables de la perte de glissement et d'élasticité.

La mobilité de l'articulation médio-carpienne gauche n'est pas altérée par rapport au côté sain. Pour la mobilité sus-jacente, les articulations huméro-radiale et huméro-ulnaire gauches ne présentent aucune limitation.

02106114

Quick DASH

Veuillez évaluer vos possibilités d'effectuer les activités suivantes au cours des 7 derniers jours en entourant le chiffre placé sous la réponse appropriée

		Aucune difficulté	**Difficulté légère**	**Difficulté moyenne**	**Difficulté importante**	**Impossible**
1.	Dévisser un couvercle serré ou neuf	1	2	3	4	5
2.	Effectuer des tâches ménagères lourdes (nettoyage des sols ou des murs)	1	2	3	4	5
3.	Porter des sacs de provisions ou une mallette	1	2	3	4	5
4.	Se laver le dos (les cheveux)	1	2	3	4	5
5.	Couper la nourriture avec un couteau	1	2	3	4	5
6.	Activités de loisir nécessitant une certaine force ou avec des chocs au niveau de l'épaule du bras ou de la main. (bricolage, tennis, golf, etc..)	1	2	3	4	5

		Pas du tout	Légèrement	Moyennement	Beaucoup	Extrêmement
7.	**Pendant les 7 derniers jours**, à quel point votre épaule, votre bras ou votre main vous a-t-elle gêné dans vos relations avec votre famille, vos amis ou vos voisins ? (entourez une seule réponse)	1	2	3	4	5

		Pas du tout limité	Légèrement limité	Moyennement limité	Très limité	Incapable
8.	Avez-vous été limité dans votre travail ou une de vos activités quotidiennes habituelles en raison de problèmes à votre épaule, votre bras ou votre main?	1	2	3	4	5

en arrêt de trav

Veuillez évaluer la sévérité des symptômes suivants **durant les 7 derniers jours.** (entourez une réponse sur chacune des lignes)		**Aucune**	**Légère**	**Moyenne**	**Importante**	**Extrême**
9.	Douleur de l'épaule, du bras ou de la main	1	2	3	4	5
10.	Picotements ou fourmillements douloureux de l'épaule, du bras ou de la main	1	2	3	4	5

		Pas du tout perturbé	Un peu perturbé	Moyennement perturbé	Très perturbé	**Tellement perturbé que je ne peux pas dormir**
11.	**Pendant les 7 derniers jours**, votre sommeil a-t-il été perturbé par une douleur de votre épaule, de votre bras ou de votre main ? (entourez une seule réponse)	1	2	3	4	5

Score = 31/55 ⇒ Déficit fonctionnel = 45,45%

Le score *Quick*DASH n'est pas valable s'il y a plus d'une réponse manquante.

Calcul du score du ***Quick***DASH = **([<u>somme des n réponses</u>] - 1) X 25, où n est égal au nombre de réponses.**

Figure n°20 : Bilan fonctionnel : Quick Dash M. G

X. BILAN MUSCULAIRE

Au niveau de la main, la force pure ne constitue pas un élément prépondérant et celle-ci ne doit pas être recherchée tant que les mobilités passive, active et les glissements tendineux n'ont pas été rétablis. [3]

A ce jour, l'évaluation de la fonction musculaire de M. G est appréciée par la mobilité active articulaire, et l'association des mouvements actifs et la stabilisation des différents segments.

XI. BILAN FONCTIONNEL *(annexe VIII, annexe IX, figure n°20)*

On peut classer les activités de la vie quotidienne (AVQ) en trois domaines : les activités relatives aux soins personnels, la productivité ou le travail, et les loisirs. Ces domaines sont évalués en fonction de l'âge et de l'état de santé du patient, de son rôle dans la société et des exigences de son environnement. La réadaptation vise à retrouver ces activités et obtenir, par un bilan évaluatif, la progression dans l'habileté de ces fonctions. [2]

Le Disabilities of Arm, Shoulder and Hand (DASH) est un questionnaire d'auto-évaluation subjective de la capacité fonctionnelle globale des deux membres supérieurs. C'est le seul outil international validé. Il comprend 30 questions, pour chacune d'entre elles le patient choisit une valeur entre 1 et 5 qui correspondent à une incapacité croissante d'accomplir la tâche demandée.

Pour l'évaluation fonctionnelle de M. G on utilise le Quick Dash, une forme plus synthétique du DASH.

A ce jour, M. G est en arrêt de travail. Son Quick Dash s'élève à 31/55 soit un déficit fonctionnel de 45,45%.
On relève par l'intermédiaire de ce score, qu'il lui est très difficile de dévisser un couvercle et de se laver les cheveux. Il ne peut pas pratiquer ses loisirs aviron et randonnée. Néanmoins, M. G reste autonome dans ses AVQ, notamment dans ses déplacements puisqu'il conduit.

SYNTHESE DES BILANS

M. G étant droitier et sa pathologie au poignet gauche, il reste autonome dans la plupart de ses activités. Néanmoins, la synthèse de ses bilans met en évidence des déficits de son côté gauche responsables de quelques incapacités.

DEFICICIENCES

- Déficit de supination active de 45 °
- Déficit de pronation active de 20°
- Déficit de flexion active de 10 °
- Déficit d'extension active de 5°
- Déficit d'inclinaison ulnaire de 5°
- Douleurs cotées jusqu'à 6/10 sur l'EVA au niveau du versant ulnaire du poignet.
- Déficit d'élasticité et de mobilité des plans cutanés péri-cicatriciels et limitation de l'articulation radiocarpienne gauche dûe à des adhérences aponévrotiques sous-jacentes aux cicatrices
- Léger œdème au niveau de la ligne bistyloïdienne

INCAPACITE (limitation d'activités) :

Ces déficits engendrent :

- Une gêne dans les activités de la vie quotidienne : difficulté geste de force tel que dévisser un couvercle, au lavage de ses cheveux.
- Une gêne dans ses loisirs
- Une gêne dans son travail : douleur et fatigabilité dans son travail de bureautique

HANDICAP (restriction de participation) :

Il faut évaluer le handicap fonctionnel réel pour le patient dans les gestes de la vie courante, la vie professionnelle et les activités de loisirs car la conservation d'un secteur de mobilité « utile » est acceptable pour certains, insuffisante pour d'autres.

- Impossible de reprendre son travail : en arrêt de travail
- Impossible de reprendre la pratique de ses loisirs : aviron et randonnée

REEDUCATION

« Il n'existe pas de recommandation nationale sur la rééducation après fracture du poignet. Cependant, la rééducation est habituelle. L'étude de son intérêt fait l'objet de plusieurs publications. Les principaux objectifs de la rééducation sont le traitement de la douleur, la restauration de l'amplitude articulaire et la récupération de la force musculaire. » [17]

Dans cette partie, j'évoque de façon protocolaire les différentes phases de rééducation par lesquelles M. G est passé, en posant les objectifs de rééducation, les principes et les moyens mis en place. Ceci en détaillant la période de ma prise en charge soit du 2 juin 2014 (J28) au 27 juin 2014 (J53).

OBJECTIF DU PATIENT :

M. G veut récupérer la quasi-totalité, voire l'intégralité de la mobilité de son poignet gauche, pour retrouver la fonctionnalité de ses deux membres supérieurs et pouvoir reprendre son travail. Il ne veut plus ressentir de douleur dans les gestes de son poignet. Il veut pouvoir reprendre l'aviron et la randonnée pour ainsi reprendre le cours normal de sa vie.
Il aimerait également retrouver un meilleur aspect esthétique en atténuant ses cicatrices.

I. PERIODE IMMEDIATE POST TRAUMATIQUE DE J0 A J20: POSTOPERATOIRE

M. G a commencé sa rééducation le 5 mai 2014 (J0), 13 jours après son opération. Lors de ces 13 jours, il lui a été prescrit une orthèse de repos, qu'il conserve les premiers jours de la rééducation jusqu'au 12 mai (J7).

Objectifs :
- Lutte contre la douleur
- Résorption de l'œdème
- Surveillance de la cicatrice
- Surveillance du pansement
- Entretient des mobilités périphériques
- Surveillance de l'apparition éventuelle de complications (algodystrophie)

Principes :
- Inspection régulière de l'orthèse (point d'appui, immobilisation, macération)
- Infra-douleur
- Prendre en compte les restrictions imposées par la consolidation

Moyens :
- Technique de drainage
- Mobilisations douces des doigts longs et du pouce
- Mobilisations passives prudentes du poignet (la rééducation de la supination commence dès les premiers jours, la pronation suit à partir de J15) [32]
- Entretien des schémas de préhension sans contrainte
- Cryothérapie,
- Mise en déclive du membre supérieur
- Education du patient

Figure n°21 : Traction instrumentalisée

II. PERIODE DE J21 A J60

Ma prise en charge débute au cours de cette phase le 2 juin 2014 à J28 du début de la rééducation, lors de mon arrivée à l'Institut Sud Aquitain de la Main et du Membre Supérieur. Ce jour je réalise le bilan initial *(ci-dessus p.).* Au vu de ce dernier, le but de la rééducation va être dans un premier temps de diminuer la douleur puis de permettre au patient de retrouver une fonction articulaire complète et indolore de son poignet gauche. Ceci par une mobilisation précoce et des techniques à visée antalgique.

Objectifs :
- Récupération des amplitudes articulaires fonctionnelles
- Lutte contre la douleur
- Lutte contre les troubles trophiques
- Assouplissements des plans cutanés
- Lutte contre l'amyotrophie

Principe :
- Respect de la fatigabilité et de l'infra-douleur
- Rééducation progressive, prudente et adaptée
- Eviter un déconditionnement important
- Coopération fondamentale du patient

Moyens :
- Massages
- Thermothérapie
- Pressothérapie
- Physiothérapie
- Mobilisations
- Tonification musculaire/Stabilisation du poignet
- Réveil musculaire
- Cryothérapie

II.A. RECUPERATION ARTICULAIRE [36,23]

II.A.1. Manœuvres de traction : Compression/Décompression

Cette décompression permet de détendre la capsule, le système collatéral et de lubrifier le cartilage grâce au liquide synovial.

Je réalise des décompressions du poignet de manière globale.
D'abord de façon instrumentale avec un « doigtier japonais » composé de 2 tubes reliés par une corde *(figure n°21).* On insère l'index et l'annulaire et on réalise une décompression globale du complexe articulaire du poignet à partir de la traction des doigts.
Ensuite manuellement. Je bloque le couple radius-ulna par une contre prise en bracelet. Avec ma 2eme main, je réalise une traction de la 1ere rangée du carpe en saisissant la seconde entre le pouce placé sur la face latérale du scaphoïde et les doigts placés sur la face médiale du triquetrum. La décompression de la seconde rangée du carpe est réalisée en prenant la main du patient dans ma poignée de main.
La technique est réalisée lentement, en élevant progressivement la pression de la traction.

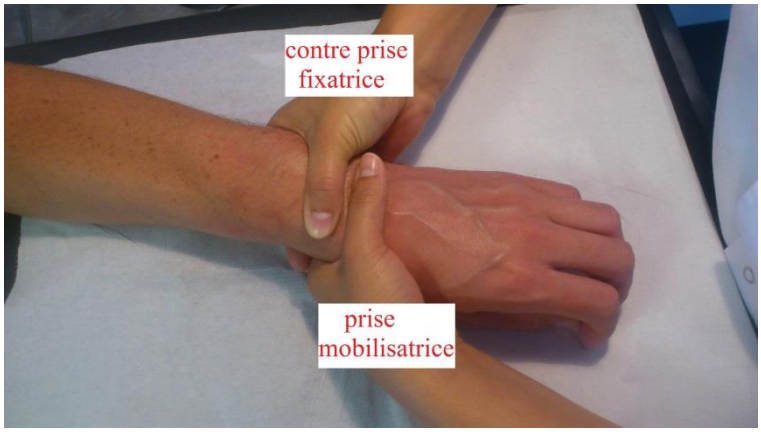

Figure n°22 : Glissement antéro-postérieur 1ère rangée du carpe/avant-bras

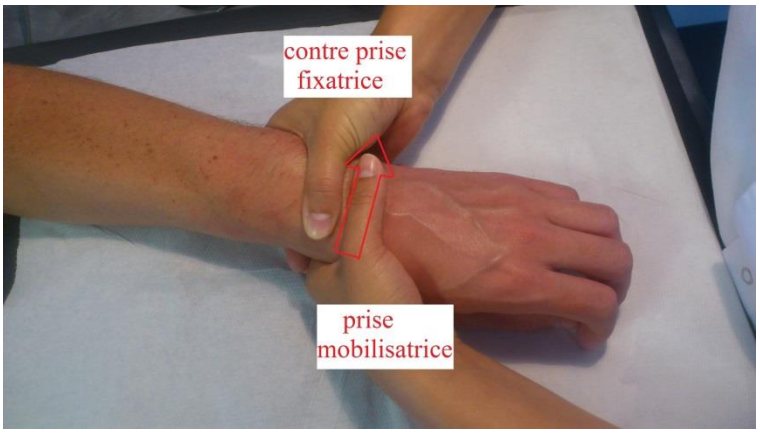

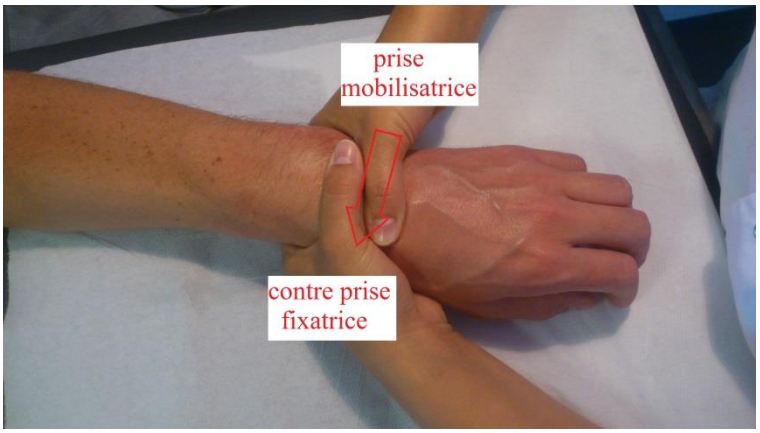

Figure n°23 et n°24 : Glissement médial et latéral 1ère rangée/avant-bras



Figure n°25 : Glissement antéro-postérieur 2ème rangée/1ère rangée du carp

II.A.2. Mobilisation analytique des 1ère et 2ème rangées du carpe

Les techniques manuelles peuvent se différencier selon trois types, correspondant à trois objectifs différents :

- Les mobilisations d'entretien => l'objectif est trophique, en maintenant les qualités de lubrification des surfaces articulaires, le glissement des plans tissulaires et la compliance des tissus mous péri-articulaire.
- Les mobilisations de récupération d'amplitude => l'objectif est de récupérer les mouvements élémentaires de glissement et de rotation, nécessaires à l'harmonie articulaire, avant d'envisager les déplacements osseux de grandes amplitudes.
- Les mobilisations de régulation articulaires => l'objectif est la réharmonisation, le recentrage, le réajustement articulaire, la rééquilibration articulaire, la levée de dysfonctionnement.

Pour ces mobilisations, M. G a son avant-bras relâché, la face palmaire de sa main au contact de la table.

II.A.2.a. Glissement antéro-postérieur 1ère rangée du carpe/avant-bras *(figure n°22)*

J'applique ma prise en bracelet au niveau de la première rangée du carpe (faces ventrale et dorsale).
Ma contre prise fixe l'extrémité de l'avant-bras (le radius surtout). J'induis une traction de décompression pour éviter une butée précoce de la première rangée sur le bord postérieur de l'épiphyse radiale, puis un glissement antérieur puis postérieur. Les glissements recherchés respectent l'axe de flexion/extension du poignet qui est oblique en bas et en dehors.
Ces mouvements sont indispensables à la flexion-extension.

II.A.2.b. Glissement latéro-médial 1ère rangée du carpe/avant-bras *(figure n°23, n°24)*

J'applique ma prise sur les faces radiale et cubitale de la première rangée, juste au-dessous des styloïdes. Ma contre prise fixe l'avant-bras. Je fais une décompression puis la mobilisation s'effectue tangentiellement aux surfaces articulaires, en dehors et en distal.
Ces déplacements sont indispensables à la mobilité d'inclinaison radiale et cubitale.

II.A.2.c. Glissement antéro-postérieur 1ère rangée du carpe/2ème rangée du carpe *(figure n°25)*

J'applique ma prise en bracelet au niveau de la deuxième rangée du carpe. Ma contre prise fixe la première rangée du carpe. J'induis une décompression, puis un glissement antéro-postérieur.

II.A.3. Mobilisations passives analytiques simples

« La mobilisation passive se propose d'induire un déplacement par une force extérieure. Dans la majorité des cas, il s'agit de forces imposées par le praticien, mais les arthromoteurs, très utilisés dans un cadre bien précis, ont le même mode d'action ; l'auto-mobilisation réalisée par le sujet est qualifiée d'auto-passive. » [23]

Pour les mobilisations passives, M. G est assis sur une chaise en face à face avec moi, l'avant-bras ou le coude reposant sur un coussin sur une table selon la mobilisation.
Principes : Non douleur, respect des amplitudes articulaires physiologiques, confort maximal du patient ainsi que du praticien.

Figure n°26 : Mobilisation passive analytique plan sagittal

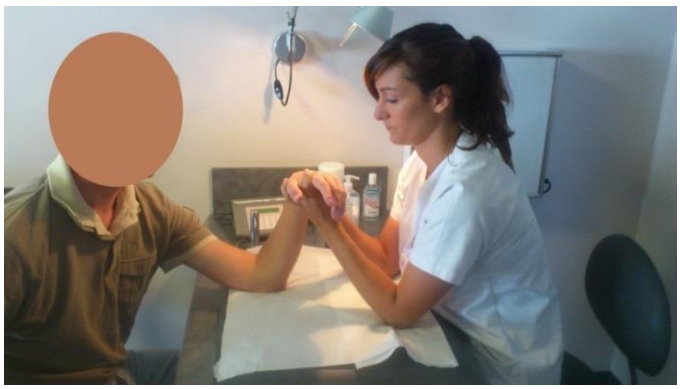

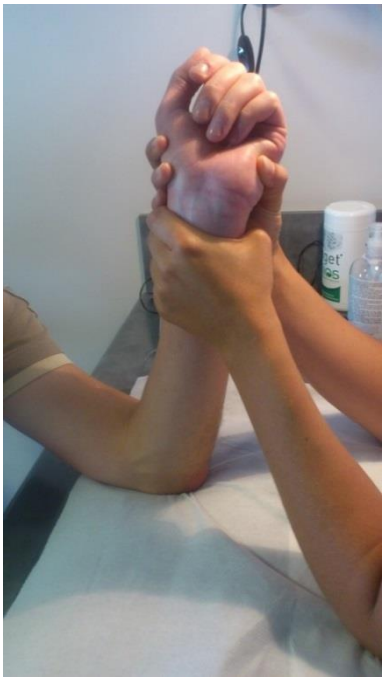

Figure n°27 et n°28 : Flexion fonctionnelle et extension fonctionnelle

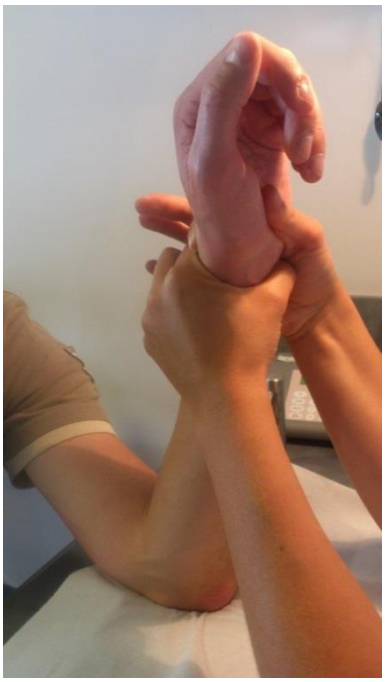

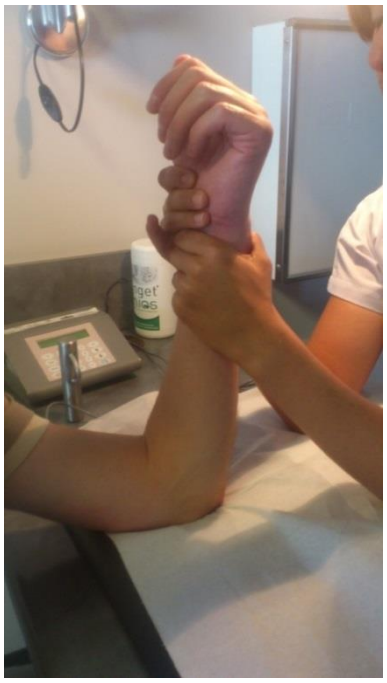

Figure n°29 et n°30 : Inclinaison radiale et inclinaison ulnaire

II.A.3.a. Plan sagittal

M. G a son avant-bras gauche en position de prono-supination neutre, son coude fléchi reposant sur un coussin sur la table.

Flexion analytique: *(figure n°26)*

- main fixatrice : prise en bracelet du tiers inférieur de l'avant-bras au niveau des styloïdes ulnaire et radiale.
- main mobilisatrice : prise en bracelet la première rangée du carpe.

Je réalise la flexion du poignet gauche en rapprochant la face palmaire de la main, de la face antérieure de l'avant-bras jusqu'à épuisement de l'amplitude articulaire.

Flexion fonctionnelle : *(figure n°27)*

- main fixatrice : idem.
- main mobilisatrice saisit la main de M G au niveau de ses métacarpes.

Je réalise ainsi une flexion plus globale du poignet gauche de M. G.

Extension analytique :

- main fixatrice : idem
- main mobilisatrice : idem flexion analytique

Je réalise l'extension du poignet gauche en rapprochant la face dorsale de la main, de la face postérieure de l'avant-bras jusqu'à épuisement de l'amplitude articulaire.

Extension fonctionnelle : *(figure n°28)*

- main fixatrice : idem
- mobilisatrice saisit la main de M G au niveau de ses métacarpes.

Je réalise ainsi une extension plus globale du poignet gauche de M. G.

NB : Pour faciliter les mouvements, j'induis une légère traction de dégagement articulaire et j'ajoute un glissement de la première rangée dans le sens opposé à celui du mouvement (glissement postérieur pour la flexion, antérieur pour l'extension).

II.A.3.b. Plan frontal *(figure n°29 et n°30)*

M. G a son avant-bras gauche en position de pronation pour l'inclinaison radiale et en supination pour l'inclinaison ulnaire, son coude fléchi reposant sur un coussin sur la table.

- main fixatrice : prise en bracelet du tiers inférieur de l'avant-bras au niveau des styloïdes ulnaire et radiale.
- main mobilisatrice : prise en bracelet de la première rangée du carpe.

Je réalise l'inclinaison radiale du poignet en rapprochant le bord radial de la main, du bord latéral de l'avant-bras jusqu'à épuisement de l'amplitude articulaire.
Pour l'inclinaison ulnaire du poignet, je rapproche le bord ulnaire de la main du bord médial de l'avant-bras jusqu'à épuisement de l'amplitude articulaire.

NB : Pour faciliter les mouvements, j'induis une légère traction de dégagement articulaire et j'ajoute un glissement de la première rangée dans le sens opposé à celui du mouvement (glissement latéral pour l'inclinaison radiale et médial pour l'inclinaison ulnaire).

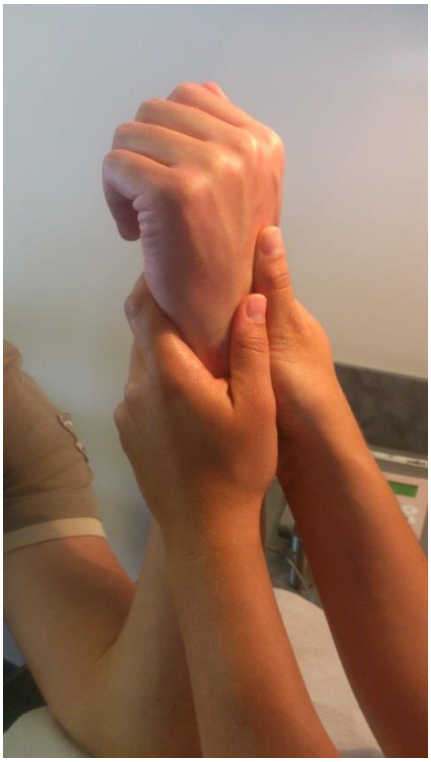

Figure n°31 : Supination

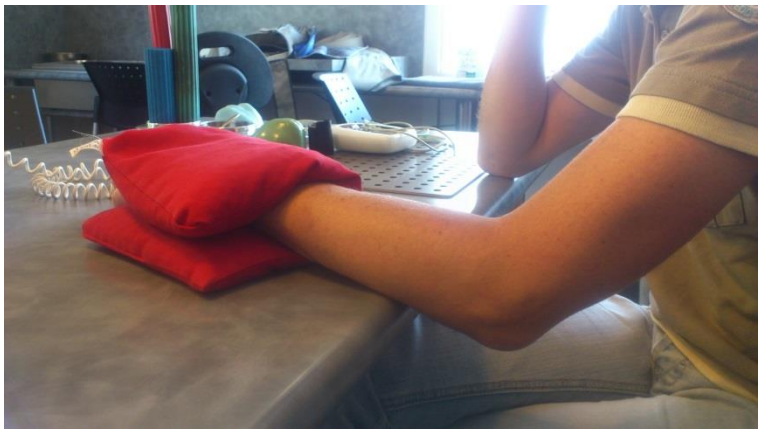

Figure n°32 et n°33 : Thermothérapie : coussin chaud de noyaux de cerises et bain d'eau chaude

II.A.3.c. Plan transversal *(figure n°31)*

M. G a son avant-bras gauche en position de prono-supination neutre, son coude fléchi reposant sur un coussin sur la table.
Mes mains englobent le poignet de M. G de part et d'autre. Mes index sont en regard de la première rangée du carpe, mes majeurs au niveau de la ligne bistyloïdienne.

Pour la pronation mes pouces sont parallèles sur la face palmaire de la main de M G, mon pouce droit dans l'axe de l'ulna et le gauche dans l'axe du radius. Je réalise la pronation du poignet gauche en réalisant une rotation de l'avant-bras de M. G amenant la face palmaire de sa main dans ma direction, son pouce finissant en dedans, jusqu'à épuisement de l'amplitude articulaire.

Pour la supination mes pouces sont parallèles sur la face dorsale de la main de M. G, mon pouce droit dans l'axe du radius et le gauche dans l'axe de l'ulna. Je réalise la supination du poignet gauche en réalisant une rotation de l'avant-bras de M. G, la face palmaire de la main se tournant vers M. G, son pouce finissant en dehors, jusqu'à épuisement de l'amplitude articulaire.

Chez M. G ce sont les mouvements les plus limités. Donc j'insiste sur ses mobilisations dans le plan transversal en y passant plus de temps à chaque séance.

II.B. LUTTE CONTRE LA DOULEUR

Le traitement kinésithérapique de la douleur doit être intégré dans un double contexte, celui de la prise en charge globale du patient face à sa douleur (traitement médical, psychothérapie) et celui de la physiopathologie de la douleur. [3]

II.B.1. Thermothérapie

Chaque séance de M. G. commence par de la thermothérapie soit par immersion dans un bain d'eau chaude *(figure n°33)* de son poignet et de son avant-bras gauche, soit en l'englobant dans un coussin de noyaux de cerises chaud (ou hot-packs) pendant 10 à 20 minutes *(figure n°32)*. Il est demandé à M. G. de rester au repos ou de réaliser des mouvements lents et indolores dans les amplitudes déjà acquises afin de participer à l'échauffement global de son poignet.
La chaleur est autorisé et envisagé ici car M. G ne présente aucun signe d'inflammation de son poignet, ni de ses cicatrices.
L'application de chaleur a un effet antalgique, détend les tissus par augmentation de leur viscoélasticité et améliore les glissements des différents plans tissulaires, ce qui permet la préparation du poignet de M. G et ainsi est favorable à l'augmentation de ses amplitudes articulaires.

Le dispositif de bain utilisé à l'Institut combine l'effet de la chaleur à une stimulation des mécanorécepteurs de la main par le biais de billes de verre. Il permet d'obtenir une amélioration de la trophicité locale, un effet antalgique supplémentaire, une amélioration de la sensibilité voire de l'état cicatriciel.

NB : La technique d'immersion n'est utilisée que s'il n'y a pas de plaie, afin d'éviter tout risque septique. De plus, la thermothérapie est à éviter les premiers jours postopératoires ou post-traumatiques dû fait de l'état inflammatoire initial.

Figure n° 34: Cryothérapie : bain d'eau froide

Figure n°35 : Appareil de cryothérapie gazeuse

II.B.2. Cryothérapie

La cryothérapie est indiquée sur les douleurs inflammatoires post-opératoires ou post-traumatiques. L'application locale de froid intervient sur les différents processus de cicatrisation tissulaire. Elle permet de lutter contre la douleur, d'optimiser le processus de cicatrisation et d'éviter les complications liées au cercle vicieux « Douleur-Raideur-Œdème ».

Les effets recherchés sont :

- Anti-inflammatoire, grâce aux conséquences vasomotrices et métaboliques liée à l'application de froid. En effet, la vasoconstriction est à l'origine d'une chute du débit sanguin permettant de limiter la formation de l'œdème et le ralentissement du métabolisme cellulaire limite la libération des médiateurs de l'inflammation.
- Antihémorragique, grâce aussi aux phénomènes vasomoteurs liés au froid.
- Myorelaxant par inhibition des motoneurones gamma à l'origine d'une baisse de tonus musculaire.
- Antalgique, grâce aux effets anti-inflammatoires mais aussi par la mise en jeu du gate control system (baisse d'excitabilité des nocicepteurs) et la réduction de la vitesse de conduction des fibres transmettant la sensibilité algique lors de l'application du froid.

Pour observer les effets décrits, la température cutanée doit être abaissée en dessous de 15°C mais au-dessus de 7°C pour ne pas créer de lésion tissulaire, et le temps d'application de 10 à 20 minutes.

La cryothérapie est utilisée à chaque fin de séance pour M. G.
Soit par immersion dans un bain d'eau froide à 7°C pendant 4 à 5 minutes *(figure n°34)*. Cette technique est à prédominance myorelaxante.
Soit par cryothérapie gazeuse à air comprimé expulsant de l'air jusqu'à -50°C *(figure n°35)*. On abaisse la température cutanée de M. G pendant 30 secondes à 1 minute puis la maintenir constante avec des techniques de contact (vessie de glace, cold-pack).
Soit directement par techniques de contact d'application simple. Elles permettent d'abaisser la température à moins de 15°C. M. G applique la vessie (entourée dans un linge humide pour ne pas brûler la peau) pendant 15 à 20 minutes. Je lui conseille également de réaliser une application de froid 2 à 3 fois par jour hors séance, en achetant par exemple pour chez lui un sac de petits pois surgelés qui épousera bien la forme de ses membres lors de l'application.

A noter certains patients tolèrent mal le froid, et réagissent mieux aux enveloppements chauds (hot pack, parafango, bains d'eau chaude).

NB : L'utilisation de la thermothérapie ainsi que de la cryothérapie à visée antalgique au cours d'une même séance peut paraître contradictoire. Mais ici ils sont utilisés à différents moments de la séance pour leurs autres actions :
- détente des tissus par la chaleur en début de séance pour préparer à la mobilisation
- froid en fin de séance pour limiter les risques inflammatoires et nociceptifs qui peuvent suivre la sollicitation importante de M. G.

Figure n°36 : Pressothérapie

Figure n°37 : Game ready

II.C. LUTTER CONTRE L'OEDEME

La présence d'un œdème est un facteur favorisant de raideurs, d'adhérences et de phénomènes douloureux par hyperpression tissulaire. Son traitement précoce facilite la reprise de la mobilisation en réduisant les résistances internes et les douleurs. [3]

II.C.1.Drainage Lymphatique Manuel (DLM)

Le DLM est utile pour lutter contre l'œdème qui contribue à la raideur articulaire en limitant les mobilités cutanée et segmentaire.
M. G présente un œdème de son poignet gauche au niveau de la ligne bi-styloïdienne, par rapport à son poignet droit. Pour réduire celui-ci, j'utilise des manœuvres de drainage lymphatique manuel selon la méthode Leduc. Je réalise d'abord une manœuvre d'appel à la base du cou et à la racine de son membre supérieur pour faciliter la vidange de ses collecteurs lymphatiques. Mes mains se déroulent par un contact progressif de proximal en distal. Cette manœuvre se répète plusieurs fois selon un rythme d'exécution lent.
Dans un second temps, je fais des manœuvres de résorption sur le foyer de l'œdème. Mes mains se déroulent en « tampon buvard » de distal en proximal cette fois-ci vers les collecteurs d'évacuation.
Le DLM pour M. G n'est réalisé que lors de ma première semaine de prise en charge, son œdème étant léger et se résorbant rapidement.

« La pratique du drainage lymphatique manuel, méthode Leduc, consiste en des manipulations classées selon deux modalités principales. L'une comprend les manœuvres d'appel qui entretiennent l'activité contractile des vaisseaux collecteurs, tandis que l'autre est représentée par les manœuvres de résorption qui facilitent les mécanismes de résorption des éléments constitutifs de l'œdème. » [26]

II.C.2.Pressothérapie *(figure n°36)*

La pressothérapie est un appareil pneumatique qui réalise des compressions étagées disto-proximales ou proximo-distales selon les indications. Dans le sens disto-proximal, il permet de réaliser un drainage global du membre supérieur intéressant en cas d'œdème. Dans le sens proximo-distal, il crée un afflux sanguin vers l'extrémité distale du membre supérieur intéressant dans les pathologies ischémiques. [A]

Pour M. G il s'agit de drainer l'œdème de son poignet gauche. Je l'installe assis sur une chaise en confort maximal. Son membre supérieur gauche, tendu dans le manchon bien remonté vers le creux axillaire, repose sur une table ni trop basse ni trop haute de façon ce que l'épaule gauche de M. G ne soit pas en conflit et relâchée.

II.C.3.Cryothérapie et système de compression

L'association froid, compression, et déclive sont un trio anti-œdémateux.
Il existe un système pouvant associer ces 3 caractéristiques : le Game Ready qui permet une compression contrôlée complétée par une cryothérapie dont on peut mesurer la température.

M. G utilise le Game Ready *(figure n°37)* à une température pouvant atteindre au minimum 8°C pendant 15 minutes. Cette technique n'est pas systématiquement utilisée à toutes les séances.

Figure n°38 et n°39 : Massage

Figure n°40 et n°41 : Assouplissement cutané et cicatriciel manuel

II.D. ASSOUPLISSEMENTS DES PLANS CUTANEES

II.D.1 Massage *(figure n°38 et n°39)*

Je commence toujours la séance par un massage décontracturant du membre supérieur dans sa globalité. Il permet une prise de contact essentielle entre le patient et le thérapeute notamment au début de la prise en charge de M. G qui est assez algique.
M. G est installé sur une chaise, l'avant-bras reposant sur un coussin reposant sur une table face à moi, permettant son confort et son relâchement.
Je commence le massage par des effleurages. Ces manœuvres ont un effet analgésiant.
Je continue par des pressions glissées dans le sens disto-proximal, avec une pression plus importante sur les zones cutanées rétractées. Ces techniques sont réalisées sur un rythme lent de manière à avoir une action sédative et de détente musculaire.
Je poursuis ensuite par des pétrissages profonds du bras, en insistant sur le biceps et le brachial pour diminuer les contractures. J'exerce aussi des manœuvres de détente des éminences thénar et hypothénar *(figure n°).*
Ces techniques de massages sont intéressantes car elles permettent de préparer le poignet au travail articulaire et musculaire.

II.D.2 Assouplissement cutané et cicatriciel manuel

Avant de chercher à assouplir les cicatrices, on réalise le test de la vitro-pression *(annexe III)* pour vérifier l'état non inflammatoire des cicatrices de M. G.

Le massage des différentes cicatrices est entrepris dès l'ablation des pansements et des points c'est-à-dire à J21 pour M. G.
Je réalise des mobilisations du tissu cutané à proximité des deux cicatrices en friction, en convergence puis en divergence, afin de réaliser un modelage de la cicatrice. Je poursuis par des manœuvres de masser-rouler dans le sens longitudinal et transversal par rapport aux cicatrices ainsi que des pétrissages millimétriques *(figure n°40 et n°41).* Les manœuvres sont dérivées de celles utilisées et décrites par Morice et Jacquet-Leroy.

Ces techniques contribuent à rétablir une indépendance cutanée, en libérant les adhérences entre les différents plans. Elles permettent de retrouver la souplesse cutanée, d'obtenir une meilleure mobilité de la cicatrice et des tissus sous-jacents.
Le massage cicatriciel a aussi une action défibrosante.

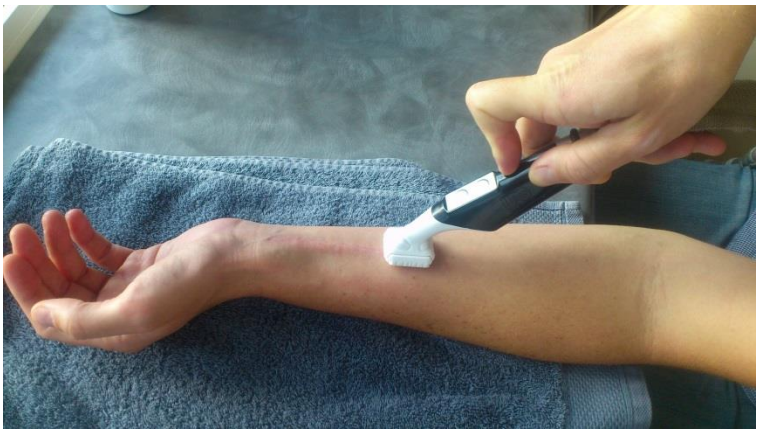

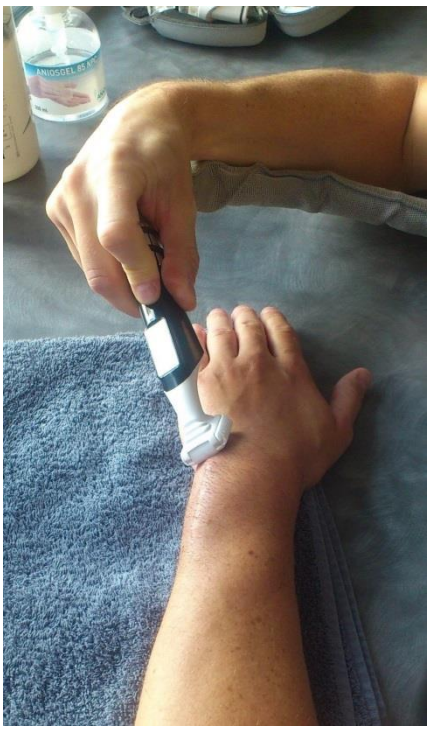

Figure n°42 et n°43 : Dépressothérapie

II.D.3 Dépressothérapie *(figure n°42 et n°43)*

« L'utilisation d'appareils de dépressothérapie permet une « prise » et une mobilisation plus efficace de la zone cutanée à travailler. La dépression crée également une hyperémie qui favorise les échanges. Le réglage de la force de dépression et du temps d'application se fait en fonction de l'effet recherché, simple assouplissement et étirement ou décollement complet de la peau par rapport aux structures sous-jacentes » [3]

A l'institut, l'appareil utilisé est un cellu M6 de LPG®. Il reproduit le palper rouler de façon mécanique. Pour M. G on l'utilise dans un premier temps pour le traitement de ses cicatrices afin de les assouplir. J'utilise les têtes auxiliaires, de plus petites tailles, elles conviennent aux zones étroites comme les cicatrices de M. G.
Dans un deuxième temps, on l'utilise pour un travail plus en profondeur pour défibroser les tissus sous-jacents en augmentant la puissante d'aspiration et diminuant la fréquence.

C'est une technique de stimulation du tissu conjonctif, non invasive. De plus l'utilisation du vide combiné aux déplacements de la peau ou vacuomobilisation est intéressante pour accentuer l'effet mécanique et circulatoire. Progressivement, je note une amélioration de la souplesse de la cicatrice et une meilleure extensibilité de la peau de l'avant-bras de M.G facilitant ainsi la mobilisation.

Attention : l'intensité d'aspiration ne doit pas être régler trop forte sous peine de créer l'apparition d'ecchymoses dans la cicatrice.

II.D.4. Silicone

On utilise aussi parfois des plaques de silicone que l'on applique immédiatement au contact des cicatrices lorsqu'elles sont fibrosées ou hypertrophiques. Le mode d'action est mal connu mais il semble que ce soit par des phénomènes de compression et d'hydratation que se fasse l'amélioration.

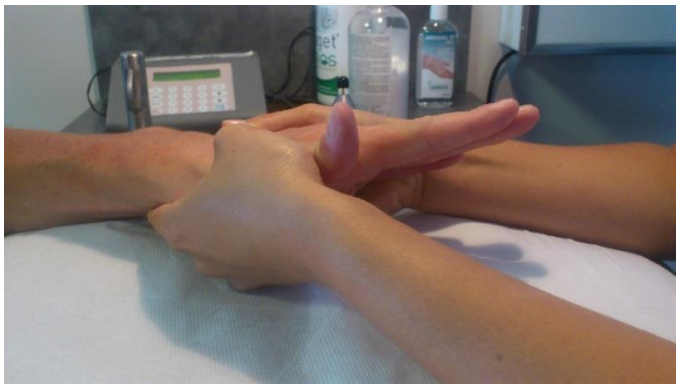

1ère technique

2ème technique

3ème technique

4ème technique

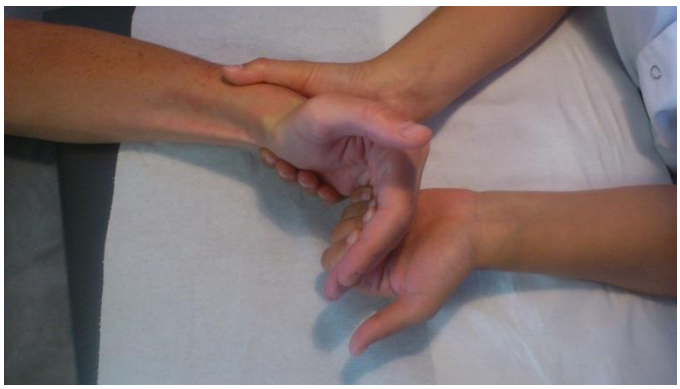

5ème technique

6ème technique

Figure n°44 à n°49 : Stabilisation manuelle du poignet



Figure n°50 : Mécanothérapie

II.E. LUTTE CONTRE AMYOTROPHIE

II.E.1. Stabilisation manuelle du poignet

En pratique, le travail statique manuel (TSM) permet au rééducateur de contrôler lui-même tous les paramètres de la contraction.
Il s'envisage précocement en traumatologie du poignet dans la mesure où les leviers osseux sont suffisamment stables. Le principe est de bénéficier d'une irradiation directe en désignant un muscle cible et un muscle gâchette, choisis en fonction des continuités anatomiques et des synergies fonctionnelles. [19]

Le travail de stabilisation manuelle du poignet de M. G s'effectue au travers de six techniques, réalisées à chaque séance :

- 1ère technique : main à plat, poignet en pronation et légère extension, je demande à M. G d'« écarter le pouce et le Vème doigt » contre ma résistance => irradiation vers l'extenseur ulnaire du carpe, l'extenseur du Vème doigt et les extenseurs radiaux du carpe *(figure n°44).*
- 2ème technique : main en position intrinsèque plus, M. G doit réaliser une pince « canard » en rapprochant tous ses doigts de son pouce, contre ma résistance à ce mouvement. => irradiation vers les muscles intrinsèques de la main *(figure n°45).*
- 3ème technique : main à plat, poignet en pronation, M. G réalise une inclinaison ulnaire contre ma résistance. => irradiation vers l'extenseur ulnaire du carpe *(figure n°46).*
- 4ème technique : main à plat, poignet en pronation, M. G réalise une inclinaison radiale contre ma résistance. => irradiation vers les extenseurs radiaux du carpe *(figure n°47).*
- 5ème technique : M. G doit réaliser une pince pulpe du pouce contre pulpe du Vème doigt, contre ma résistance. => irradiation vers le long palmaire *(figure n°48).*
- 6ème technique : avant-bras en prono-supination neutre, M. G réalise une flexion associée à une inclinaison ulnaire contre ma résistance. => irradiation vers le fléchisseur ulnaire du carpe *(figure n°49).*

Chaque technique alterne exercices de contraction statique et manœuvres de relâchement. Elles permettent une irradiation vers les muscles stabilisateurs du poignet. Le temps de repos est égal au temps de travail permettant un travail musculaire dans des conditions optimales de vascularisation. M. G réalise 10 répétitions de chacune.
J'adapte la résistance à la capacité du patient et j'utilise des bras de levier court pour limiter les contraintes articulaires et respecter un confort de travail.

II.E.2. Mécanothérapie *(figure n°50)*

M. G réalise des mouvements de pronation et supination sur une bobine d'Andrieu. D'abord il fait un échauffement articulaire de mobilisation active à vide pendant 5 minutes. Ensuite, il réalise un travail de supination avec une charge de 1 kg en alternant travail concentrique en remontant la charge puis excentrique en freinant la descente de la charge pendant 5 minutes.
Au fil des séances et de la progression de M. G le temps passe à 10 minutes, en veillant à ce que ce travail de stimulation musculaire ne soit pas douloureux.




Figure n°51 et n°52 : Stabilisation globale du membre supérieur. 1er exercice



Figure n°53 et n°54 : Stabilisation globale du membre supérieur. 2ème exercice

Figure n°55 : Boitier métrogym




Figure n°56 et n°57: Electrothérapie : électrostimulation active du biceps brachial

II.E.3. Stabilisation globale du membre supérieur

A chaque séance, M. G réalise un travail global de ses membres supérieurs, en travaillant selon un mode de contraction isométrique grâce à un élastique et un boitier métrogym. Ces exercices de « gainage » permettent une stabilisation active de son poignet.
M. G est debout devant un espalier auquel est attaché un élastique. Il se place à une certaine distance de façon à ce que l'élastique exerce une résistance lors du mouvement. Il tient l'élastique par une poignée.

- **1er exercice** *(figure n°51 et n°52)*: Travail de la chaîne antérieure du membre supérieur : face à l'espalier.

Paume vers le sol, M. G débute l'exercice le bras tendu devant lui. Il le ramène à la verticale dans l'alignement de son corps (sans le dépasser), il maintient alors la position, et freine ensuite le mouvement pour retourner dans la position initiale.
Il répète ce mouvement pendant 5 minutes selon un rythme imposé par le boitier métrogym *(figure n°55).*

- **2ème exercice** *(figure n°53 et n°54)* : Travail de la chaîne interne (ulnaire) de son membre supérieur : perpendiculaire à l'espalier (le bras à travailler du côté de l'espalier).

Le principe et la réalisation de l'exercice est la même. M. G débute l'exercice bras dans le plan de son corps écarté du corps, il le rapproche à la verticale, maintient la position et freine le retour du mouvement.

II.E.4. Electrothérapie

L'électrostimulation est souvent utilisée précocement en rééducation du poignet, associée à une contraction volontaire. Technique particulièrement efficace dans la récupération du mouvement, elle est également utilisée à but de renforcement et appliquée dans des conditions isométriques. L'électrostimulation prévient l'amyotrophie et provoque des mécanismes complémentaires d'adaptation qui stimulent ainsi la plasticité neuromusculaire. [20]
D'un point de vue pratique, il est possible de stimuler tous les muscles du poignet et de la main de façon analytique et ciblée avec des électrodes de surface.

Pour M. G, on choisit une électrostimulation active du biceps brachial gauche, associée à un mouvement volontaire de supination *(figure n°56 et n°57).*
Le programme utilisé est un programme excito-moteur de renforcement musculaire (*annexe*), à courants basse fréquence (BF : 20 à 80Hz) et intensité suffisante pour tétaniser (IT : durée d'impulsion 0,1 à 0,6ms), dans un but de lutte contre l'amyotrophie. Il permet à la fois un travail de renforcement musculaire du biceps et un travail en gain d'amplitude articulaire en supination.

Ce programme comporte deux phases :

- une première phase électro-active de contractions tétanisantes, d'une durée d'environ 5 secondes, dont la fréquence est de 30-50 Hz, stimulant les fibres rouges de type I à unités motrices lentes (fibres toniques)
- une seconde phase de repos, de durée égale, à basse fréquence ~ 1 Hz

La durée du traitement est de 20 minutes.

M. G est assis sur une chaise le coude fléchi posé sur une table, l'avant-bras à la verticale. En position initiale, l'avant-bras est en prono-supination neutre puis monsieur G. réalise une supination synergique à la stimulation du biceps lors de la phase électro-active.



Figure n°58 : Proprioception : poussées antéro-postérieure

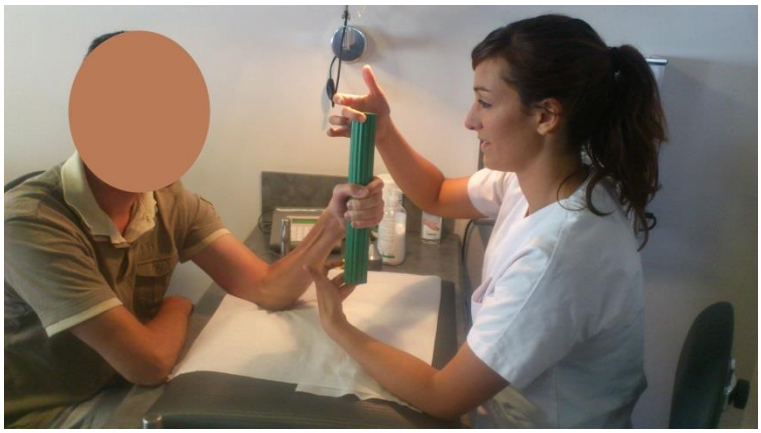

Figure n°59 : Proprioception : poussées latéro-médiale

II.F. PROPRIOCEPTION *(figure n°58 et n°59)*

L'adaptation continuelle des unités myo-tendineuses aux différents types de prises nécessite une acuité proprioceptive de l'ensemble des structures de la main.
La recherche de travail musculaire en irradiation-synergie renforce la notion de travail en chaine musculaire et respecte l'organisation motrice du membre supérieur.

Au cours de cette phase de rééducation, le travail proprioceptif du poignet gauche de M. G est une technique de renforcement par feedback (déstabilisation-réaction). Il est réalisé par irradiation à l'aide de cylindres souples de différentes épaisseurs.
M. G est assis face à moi, son avant-bras en position de prono-supination neutre, le coude fléchi posé sur un coussin. Il tient le cylindre en son centre.
J'exerce des poussées en directions contraires (antéro-postérieure, latéro-médiale…) en haut et en bas du cylindre et je demande à M. G de maintenir le cylindre à la verticale.
Ces poussées demandent aux muscles stabilisateurs de M. G une réponse rapide et adaptée.
M. G réalise cet exercice les yeux ouverts puis fermés enlevant ainsi la composante visuelle.

II.G. EDUCATION THERAPEUTIQUE DU PATIENT (ETP)

« L'éducation thérapeutique a pour objectif d'aider les patients à prendre soin d'eux-mêmes. Le patient n'est plus l'objet mais le co-constructeur des soins. » [25]

La Haute Autorité de Santé (HAS) a édité des recommandations concernant l'ETP. La HAS précise que l'ETP fait partie intégrante de la prise en charge du patient, et qu'elle comprend des activités organisées planifiées en 4 étapes :
– le diagnostic éducatif ;
– la définition d'un programme personnalisé négocié d'ETP ;
– la planification et la mise en œuvre des séances ;
– la réalisation d'une évaluation des compétences acquises et du déroulement du programme. [25]

Le résultat de la rééducation est dépendant de l'implication du patient. M. G doit réaliser des exercices pluriquotidiens pour poursuivre le traitement engagé au cours de la séance et parfaire sa rééducation en utilisant au maximum ses capacités fonctionnelles.

******

Bien que la rééducation du poignet s'appuie sur un protocole de rééducation, il reste modulable à la pathologie rencontrée et le masseur kinésithérapeute doit l'adapter au patient qu'il a entre les mains et aux réactions du corps faces aux techniques mises en place.

A J53 M. G ne ressent des douleurs plus que lors des mouvements d'amplitudes extrêmes. Il possède encore une limitation articulaire de son poignet gauche, en supination essentiellement, mais il récupère progressivement ses degrés articulaires. En revanche, son évaluation motrice montre une importante diminution de force musculaire entre 55% et 65% moindre par rapport au côté droit.
A ce stade de la rééducation, la stabilité active du poignet et la récupération de force de celui-ci devient un objectif de rééducation important et nous décidons de rajouter, lors des séances de M. G, des exercices de sollicitations musculaires des muscles intrinsèques essentiellement, dans un premier temps.

III. PERIODE DE J60 A J90 : PHASE DE CONSOLIDATION

La consolidation osseuse est atteinte.

Objectifs :
- Lutte contre la douleur
- Récupération des amplitudes articulaires
- Récupération de la force musculaire
- Récupération fonctionnelle

Principes :
- Respect de la fatigabilité et de l'infra-douleur
- Prendre en compte les difficultés rencontrés dans la vie quotidienne de M. G

Moyens :
- Massage
- Thermothérapie
- Physiothérapie
- Mobilisations passives, auto-passives et actives
- Sollicitation musculaire contre résistance
- Travail de l'endurance musculaire
- Travail proprioceptif
- Rééducation fonctionnelle
- Cryothérapie

IV. PERIODE DE REENTRAINEMENT (après J90)

Objectifs :
- Traitement des douleurs internes résiduelles
- Récupération des dernières amplitudes articulaires
- Renforcement musculaire
- Reprogrammation proprioceptive

Principe :
- Intensification des techniques de la phase précédente
- Surveillance risque tendinopathie en cas de reprise trop rapide ou trop intensive des activités physiques ou professionnelles

Moyens :
- Massage
- Thermothérapie
- Physiothérapie
- Mobilisations
- Travail proprioceptif et feedforward
- Travail isométrique
- Correction et prise de conscience positionnelle

POIGNET(S)	DROIT	02.06.14 GAUCHE	24.06.14 GAUCHE
Flexion	85	75	85
Extension	85	80	85
IR	30	30	30
IU	35	30	35
Supination	90	45	60
Pronation	90	70	80
Mobilité active globale	100 %	83%	93%

Figure n°60 : Amplitudes et déficits

BILAN DE FIN DE STAGE

Ce bilan a été réalisé le 20 juin 2014 soit au 46ème jour de la rééducation (J46). Il permet de suivre l'évolution du patient, et d'ainsi adapter sa rééducation et de fixer avec lui de nouveaux objectifs. Le patient traumatisé de la main ou du poignet nécessite une prise en charge spécifique tout au long du parcours de soin et une communication constante entre les différents intervenants. M. G ayant rendez-vous avec son chirurgien le 23 juin 2014, ce bilan permettra également une communication des progrès de M. G à son chirurgien. Ce bilan reprend les points ayant évolués depuis le bilan initial.
Les bilans sont réalisés dans les mêmes conditions que le bilan initial du 2 juin 2014 (J28).

I. INSPECTION/PALPATION

A la palpation on ne retrouve plus d'adhérences cicatricielles, la cicatrice est libre. Néanmoins en profondeur on retrouve encore une légère résistance à la mobilisation des tissus.
La peau a la même couleur sur les deux avant-bras.

II. BILAN TROPHIQUE

A ce jour, M. G ne présente plus d'œdème.
Cependant une différence périmétrique de -0.7cm est mesurable signe d'une amyotrophie de l'avant-bras gauche de M. G par rapport à son avant-bras droit.

III. BILAN ALGIQUE

Les douleurs de M. G ont considérablement diminués dans ses activités quotidiennes. Néanmoins elles sont encore présentent dans des mouvements d'amplitudes extrêmes à 3/10 à l'EVA, au niveau du versant ulnaire de son poignet gauche. De plus, depuis quelques jours M. G ressent parfois une douleur ressemblant à une décharge électrique quand il réalise une supination maximale.

IV. BILAN ARTICULAIRE *(figure n°60)*

Les amplitudes du poignet gauche de M. G. ont augmenté, mais il reste encore un déficit de mobilité active globale de 7% par rapport à son poignet droit.
M. G a récupéré ses amplitudes de flexion, extension et inclinaison ulnaire de son poignet gauche. Néanmoins, son déficit s'explique par une limitation de 33% en supination (60°) et de 11% en pronation (80°) par rapport à son côté sain.
M. G a également retrouvé une bonne micro mobilité de ses articulations radiocarpiennes gauches.



Figure n°61 et n°62 : Bilan musculaire : mesure du grasp droit et gauche



Figure n°63 et n°64 : Bilan musculaire : mesure de la poigne droite et gauche

V. BILAN MUSCULAIRE

A ce jour (J46), M. G. ayant récupéré une mobilité fonctionnelle, la mesure des forces extrinsèques et surtout intrinsèques de son poignet gauche par rapport à son poignet droit est nécessaire pour mettre en place de nouveaux objectifs de rééducation.
M. G ne présentant pas de troubles neurologiques, le bilan musculaire réalisé n'est pas un « testing », il ne côte pas les muscles mais réalise un constat de l'état et de la fonction.

« L'appréciation non instrumentale de la force musculaire est subjective et il est souhaitable de l'objectiver par l'utilisation de charges ou dynamomètres » (HAS). Les dynamomètres permettent d'évaluer la force du patient et sont comparatifs au côté sain. Leur étude permet aussi de déterminer les balances musculaires, qu'il nous faudra rééquilibrer s'il y a une modification des ratios agonistes/antagonistes. Ces déséquilibres musculaires sont fondamentaux et doivent absolument être recherchés et rééquilibrés, car ils peuvent générer des compensations et des troubles articulaires importants. [8]

Pour le bilan de M. G., on utilise deux dynamomètres : le Grasp et la Poigne.

Le grasp permet d'évaluer la force de serrage de la main et dispose de plusieurs crans qui modifient l'écartement des 2 résistances. Lorsqu'il est utilisé pour évaluer la force extrinsèque, on utilise un écartement important en plaçant les résistances au niveau des 2èmes et 3èmes phalanges des doigts longs *(figure n°61 et n°62).*

La poigne permet d'évaluer la force globale de serrage réalisée par le travail synergique des musculatures intrinsèques et extrinsèques *(figure n°63 et n°64).*

L'évaluation de la force chez M. G montre une importante faiblesse au niveau de ses muscles extrinsèques et intrinsèques de la main gauche par rapport au côté sain :

- Le grasp de M. G. est de 21 kgs du côté pathologique contre 46 kgs du côté sain, soit un déficit de 55%.
- La poigne de M. G est de 25 psi du côté pathologique et de 70 psi du côté sain, soit un déficit de 64%. (psi : *pound per square inch*)

VI. BILAN FONCTIONNEL

A ce jour, M. G possède un Quick Dash de 19/55 soit un déficit fonctionnel de 18,18 %.
Aujourd'hui, il arrive à dévisser un couvercle et ouvrir une bouteille de champagne sans douleur. Il arrive à se laver les cheveux aussi mais avec quelques douleurs encore.
M. G a l'autorisation de reprendre le travail le mardi 24 juin 2014.

COMPARATIF DES BILANS

		POSTOPERATOIRE	INITIAL	FINAL
Date		05/05/14 (J0)	02/06/14 (J28)	20/06/14 (J46)
Quick DASH		NT	Déficit 45,45%	Déficit 18,18%
Douleur		3/10 AVQ	6/10 gestes brusques et amplitudes maximales 3/10 au réveil	3/10 gestes brusques et amplitudes maximales
Inspection/Palpation		Pansement	Cicatrices légèrement adhérentes Adhérences aponévrotiques sous-jacentes importantes	Cicatrices non adhérentes Adhérences aponévrotiques moins importantes
Trophique		Œdème ligne bistyloïdienne +2cm	Œdème ligne bistyloïdienne +0.5cm	Absence d'œdème Amyotrophie avant-bras -0.7cm
Poignet	**Flexion**	25°	75°	85°
	Extension	35°	80°	85°
	IR	20°	30°	30°
	IU	15°	30°	35°
	Supination	25°	45°	60°
	Pronation	35°	70°	80°
Glissements radiocarpiens		NT	Limitation importante due aux adhérences aponévrotiques	Bonne
Force	**Grasp**	NT	NT	Déficit 55%
	Poigne	NT	NT	Déficit 64%

SYNTHESE DES BILANS

M. G a bien évolué au cours de ces 3 semaines de rééducation (J28 à J46). Ses douleurs quotidiennes ont nettement diminué. On note également un gain des amplitudes articulaires de son poignet gauche. En effet, ses amplitudes de flexion, extension, inclinaison radiale et ulnaire, sont à ce jour, identiques à droite et à gauche. M. G a amélioré ses amplitudes de pronation et supination gauches. Cette amélioration lui permet notamment de retrouver une meilleure fonctionnalité de son poignet (par exemple pour se laver les cheveux). L'œdème a disparu, laissant place néanmoins à une différence périmétrique signant une amyotrophie de son avant-bras gauche. Amyotrophie confirmée par une faiblesse musculaire globale des muscles du poignet gauche par rapport au droit.

DEFICIENCES :

- Déficit de supination active de 30°
- Déficit de pronation active de 10°
- Amyotrophie de l'avant-bras gauche par rapport au droit de 0.7cm
- Déficit de force musculaire des muscles extrinsèques et surtout intrinsèques de son poignet gauche. (grasp : 55% de déficit / poigne : 64% de déficit)
- Douleurs cotées jusqu'à 3/10 sur l'EVA au niveau du versant ilnaire du poignet gauche

INCAPACITE :

- Manque de force dans les gestes de force (mais pas de douleur)
- Difficulté à porter du poids
- Fatigabilité du poignet gauche au travail : rapporté par le patient après reprise le 24/06/14

HANDICAP :

- Impossible encore à ce jour de reprendre l'aviron

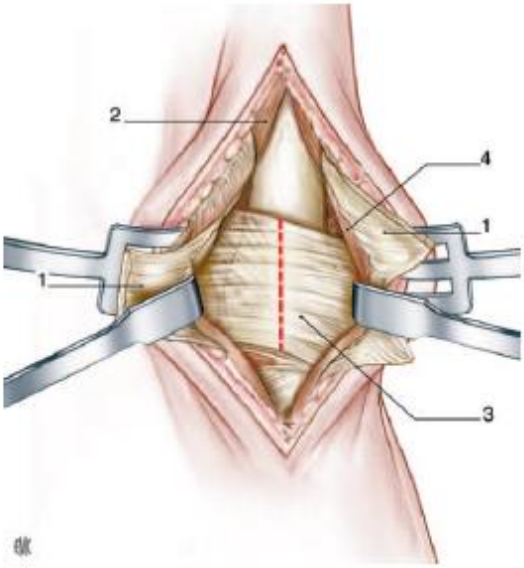

Ouverture capsulaire

1. rétinaculaire dorsal; 2. extenseurs commun des doigts; 3. capsule radio-ulnaire distale; 4. extenseur propre du V.

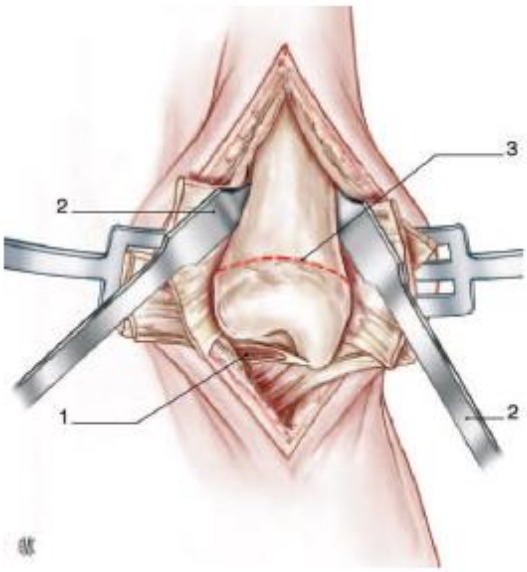

Résection à minima de la tête de l'ulna au ras du col.

1. ligament triangulaire; 2. écarteur contre-coudé; 3. siège de l'ostéotomie.

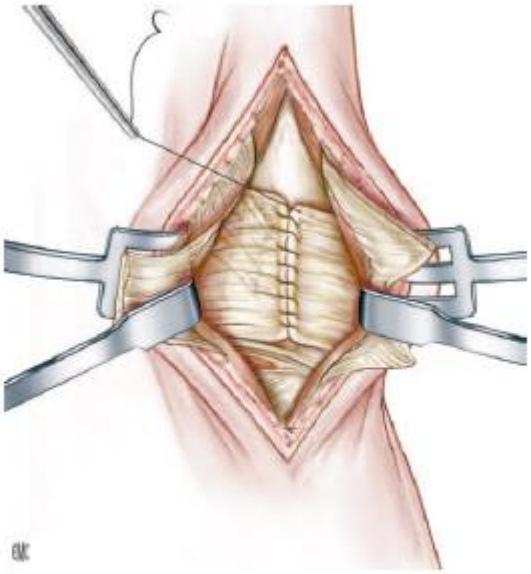

Premier temps de stabilisation capsulaire:

fermeture en paletot de la capsule articulaire en position de réduction du moignon ulnaire

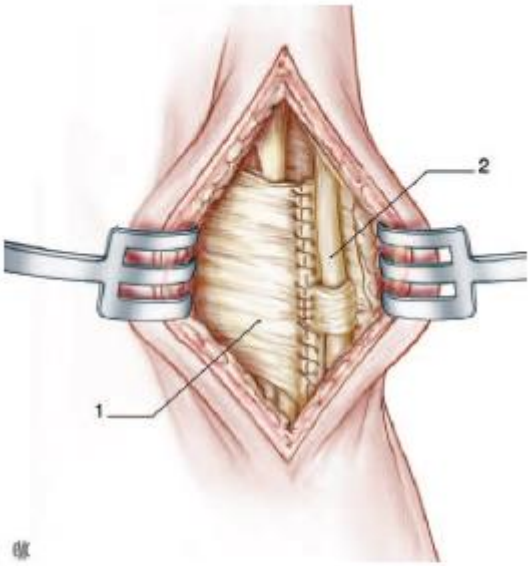

Second temps de stabilisation ligamentaire:
réinsertion du rétinaculaire des extenseurs

Troisième temps de stabilisation tendineuse:
dorsalisation du tendon de l'extenseur ulnaire du carpe en utilisant un lambeau du rétinaculaire.

1. fermeture du rétinaculaire dorsal;
2. dorsalisation de l'EUC par une plastie rétinaculaire

Figure n° : La Résection-Stabilisation Ulnaire Distale

(d'après Taleisnik J, Ruby LK. Arthritis deformity; resection arthroplasty and fusion. In: Cooney WP, Linscheid RI, Dobyns JH editor. *The Wrist – Diagnostic and Operative treatment*. Vol. 2. Mosby : Philadelphia ; 1998. p.788-818)

DISCUSSION

A l'issue de ma prise en charge rééducative, je me suis interrogée à l'existence d'autres interventions possibles en cas d'atteinte traumatique de l'articulation radio-ulnaire inférieure. Existe-t-il d'autres interventions ? Quelles sont leurs avantages et inconvénients ? Quelles sont les résultats sur la douleur, la mobilité en pronosupination, la force, la fonctionnalité (reprise du travail, activités), la satisfaction et la stabilité du poignet?

Dans la littérature, on retrouve que lorsque la reconstruction d'une articulation RUD normale et mobile n'est pas possible, le traitement est radical et consiste à réséquer l'ulna distal et/ou à le fusionner avec le radius.
Les options thérapeutiques se répartissent en trois catégories :
- résection complète de l'extrémité distale de l'ulna : intervention de Darrach (et variantes)
- résection partielle de l'ulna : intervention de Bowers, « wafer procedure »…
- arthrodèse radio ulnaire avec création d'une pseudarthrose ulnaire proximale : intervention de Sauvé Kapandji

L'intervention de Darrach (et variantes) [35, 29, 28, 34]

Cette intervention, popularisée par Darrach en 1913, consiste à réséquer la tête de l'ulna. Elle élimine les phénomènes douloureux au niveau de l'articulation radio-ulnaire et permet de rétablir la prono-supination.
Dingman en 1952 a démontré que le seul facteur prédictif de bon résultat de Darrach était la résection la plus minimale et la plus distale possible, loin de la résection d'un « pouce » décrite par Darrach.
Néanmoins un certain nombre de critiques et complications en découlent : instabilité du moignon ulnaire à l'origine d'un ressaut douloureux, convergence radio-ulnaire avec impaction du moignon ulnaire dans le radius (radioulnar impigement syndrom, perte de force de préhension), translation ulnaire du carpe, rupture tendineuse secondaire de l'appareil extenseur.

Une des variantes retenues de Darrach est la Résection-Stabilisation Ulnaire Distale (RSUD). Cette technique dérivée de la technique de Darrach permettrait de stabiliser le moignon ulnaire grâce à un triple verrouillage par plastie ligamentaire et capsulaire, stabilisation avec le carré pronateur, re-tension du rétinaculum des extenseurs ulnaire du carpe et dorsalisation du tendon de l'EUC.

Les résultats montrent :
- une diminution de la douleur dans 70% des cas en moyenne avec une palpation de l'ulna souvent non douloureuse ;
- une augmentation de la prono-supination, plus important en supination, les patients étant plus limités dans ce secteur en préopératoire. En moyenne on retrouve 75° pour la supination et 84° pour la pronation. Avec une RSUD, on note un gain plus important encore en supination avec environ 80° en moyenne ;
- une force du poignet diminuée avec une force retrouvée en post opératoire d'environ 70% par rapport au côté controlatéral sain et moins diminuée, environ 83% avec stabilisation ;
- une reprise professionnelle dans 88% après un arrêt de travail de 7 mois environ ;
- les patients répondent être satisfaits dans environ 79% des cas et 93% des cas avec une stabilisation.

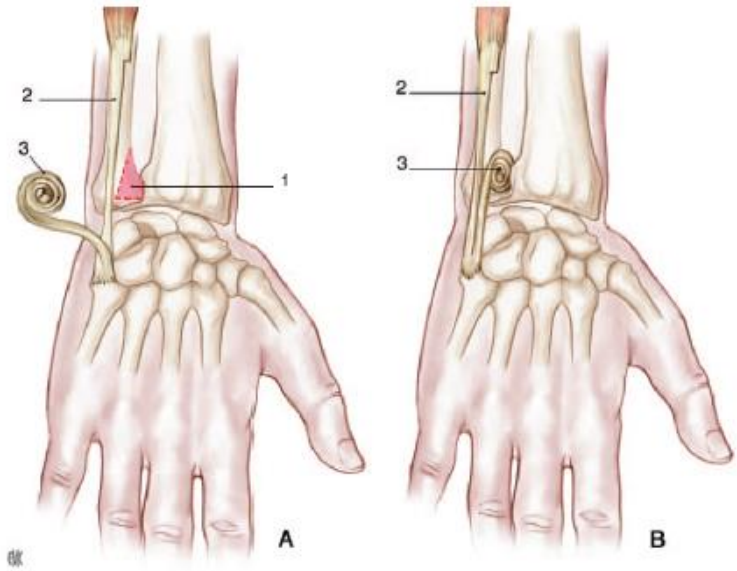

A. Hémirésection de l'extrémité inférieure et articulaire de l'ulna (1); une bandelette est prélevée au niveau du tendon de l'extenseur ulnaire du carpe (2).

B. La plastie tendineuse (3) vient combler l'espace radio-ulnaire distal jouant le rôle d'interposition tissulaire.

Figure n° : Intervention de résection partielle de l'ulna selon Bowers

(d'après Merle m. Cals vicieux du radius et articulation radio-cubitale inférieure. In : Merle M, Dautel G editors. *La Main Traumatique 2 – Chirurgie secondaire*. Paris : Masson ; 1995. p.321-31.) [28]

La résection partielle de Bowers [35, 29, 28]

L'intervention de Bowers consiste à n'exciser que la portion articulaire de la tête de l'ulna en regard de la cavité sigmoïde du radius, elle implique un complexe triangulaire intact. L'interposition d'un « anchois » tendineux provenant de la moitié du tendon extenseur ulnaire doit mettre l'ulna à l'abri d'une translation radiale et favoriser le retour à une prono-supination indolore.
Les résections partielles ont pour avantage de laisser en place et de maintenir l'anatomie des ligaments qui entourent la tête ulnaire (complexe TFCC, ligament fibro-cartilagineux triangulaire, ligaments ulno-carpiens antérieurs, plancher de la gaine du tendon EUC). Ainsi le risque instabilité du moignon ulnaire serait diminué.
Les complications principales retrouvaient sont une convergence radio-ulnaire par translation progressive de l'ulna malgré la tendinoplastie et un conflit ulno-carpien.

Les résultats obtenus montrent :
- une amélioration des douleurs dans 71% des cas en moyenne avec des douleurs persistantes dans 11% des cas ;
- une mobilité en prono-supination augmentée mais moindre. On retrouve une supination de 67° en moyenne et une pronation de 72° en moyenne ;
- une récupération de force de serrage plus importante que les autres techniques ;
- une reprise professionnelle après un arrêt de travail plus long d'environ 10 mois ;
- satisfaction : ;
- des complications dans les suites opératoires: un conflit ulno carpien dans 18% des cas en moyenne et un ballotement ulnaire dans 33% des cas en moyenne.

Le Sauvé Kapandji [14, 27, 32, 33, 34]

Publiée par les auteurs en 1936, l'intervention de Sauvé Kapandji permet de sauvegarder la stabilité du poignet par la fusion de la radio ulnaire distale tout en conservant l'épiphyse ulnaire et ses amarres capuloligamentaires. Il n'existe ainsi pas de déviation de l'extrémité ulnaire inférieure comme dans l'intervention de Darrach. La pronosupination est également conservée par la section-résection de l'ulna, de situation basse pour limiter la perte de force musculaire et le préjudice esthétique.

Les études de patients ayant subis un Sauvé Kapandji sont souvent faite à partir de petites séries (environ 30 patients) sur des patients dont l'âge moyen est 40 ans.
Les résultats obtenus montrent :
- une douleur diminuée avec un poignet indolore ou peu douloureux dans 70% des cas en moyenne ;
- une augmentation significative de la pronosupination, plus importante pour la supination, les patients étant plus limité dans ce secteur en préopératoire. Le résultat final donne une pronosupination moyenne équilibrée, avec 74° en pronation et 74° en supination.
- une diminution de la force de serrage avec une force moyenne égale à 63% de la force du côté sain ;
- une reprise professionnelle en moyenne dans 83% des cas et une bonne reprise des activités ; A noter que le résultat est moins bon pour les travailleurs manuels lourds.
- les patients répondent être satisfait de cette intervention dans 84% des cas en moyenne.

Le poignet est fonctionnel mais une sensation de gêne, sensation de ressaut, un « déclic » en pronosupination, un manque de confiance dans les prises digito-manuelles apparait à long terme dans 20% des cas en moyenne.

Conclusion :

Les anomalies de l'articulation radio ulnaire distale (RUD) sont complexes. De nombreux traitements ont été décrits. La littérature récente est abondante et parfois contradictoire, et la comparaison est difficile car les classifications utilisées sont souvent différentes et les étiologies mélangées. Aucune procédure n'est décrite comme supérieure aux autres, mais la grande diversité et individualité de pathologies exigent l'utilisation de techniques chirurgicales différentes en fonction de chaque lésion. D'autant que mal traitées, les lésions de l'articulation RUD peuvent entrainées des séquelles fonctionnelles importantes au niveau du poignet. L'examen clinique initial et l'analyse radiographique ont une place primordiale dans le choix du traitement.
Ces interventions sont démontrés comme satisfaisantes et ayant peu de complications dans l'ensemble, néanmoins il persiste souvent (40% des cas en moyenne) une instabilité du moignon ulnaire proximal.
A noter avec une RSUD on ne retrouve pas d'instabilité du moignon ulnaire lors des mouvements, mais il reste une translation asymptomatique dans 6% des cas en moyenne. La RSUD obtient avec le recul de meilleurs résultats que les autres techniques, l'inconvénient étant la chirurgie plus invasive et une technique rigoureuse.

A l'heure actuelle le principal intérêt des techniques opératoires dans les atteintes de l'articulation radio-ulnaire est la récupération des amplitudes de prono-supination. Il existe dans le même intérêt des orthèses de récupération de la prono-supination plus ou moins compliquées, qui lorsqu'elles sont bien conçues constituent un des moyens les plus efficaces d'améliorer la liberté articulaire du poignet et du coude.

CONCLUSION

La prise en charge thérapeutique de M. G durant ces quatre semaines est globalement un succès puisqu'elle a permis de rendre le poignet gauche de M. G. fonctionnel. Elle a également permis de mettre en place de nouveaux objectifs, pour que M. G évolue dans sa rééducation.

Après avoir réalisé 65 séances de masso-kinésithérapie suite à son intervention de Sauvé-Kapandji, M. G termine sa rééducation le 26/09/2014.
A ce jour, M.G a retrouvé une prono-supination comparable au côté droit ainsi qu'une flexion, extension, et des inclinaisons radiale et ulnaire tout à fait normale. Il a récupéré de la force mais possède encore un déficit par rapport au côté droit (grasp à 80kg à gauche contre 130kg à droite). Depuis le 22/09/2014 soit 5 mois après son opération, il est autorisé par son chirurgien le Dr G. à reprendre ses activités physiques.

M. G. revoit le Dr G. le 23/03/2015, il a conservé une prono-supination complète et n'a pas d'instabilité du moignon ulnaire. Il conserve néanmoins un déficit musculaire de son poignet gauche par rapport au droit. Déficit notamment ressenti par M. G qui décrit une gêne dans ses tâches de la vie quotidienne (tâches ménagères, cuisine, port de charge..), ainsi que de légères douleurs parfois sur certains mouvements de son poignet. Il a bien repris la randonnée et se sent bien dans cette activité. Il la pratique même en utilisant des bâtons. Il continue à faire travailler son poignet tout en faisant attention.

Ces quatre semaines de stages ainsi que l'ensemble de ma formation au sein de l'Institut en Masso-Kinésithérapie de Montpellier, m'ont permis d'apprendre et de comprendre l'étendue du rôle du kinésithérapeute, autant dans la prise en charge thérapeutique, que dans l'accompagnement et l'éducation thérapeutique du patient tout au long de sa rééducation. Le kinésithérapeute se doit d'impliquer son patient dans sa rééducation, pour l'aider à retrouver une autonomie optimale le plus précocement possible.

BIBLIOGRAPHIE

[2] BERTHE. A. Dossiers de Kinésithérapie. 14. Rééducation en traumatologie. La région de coude-poignet. Edition Masson, 1994. p49, p69.

[25] BOURIC G., BEAUMONT M. L'éducation thérapeutique du patient. Kinésithérapie la Revue 2011 ;(115-116) :17-19. Science direct, Elsevier Masson SAS, 2011

[19] BOUTAN M., BALADRON R., CASOLI V., Anatomic rationale for muscle reinforcement techniques in wrist rehabilitation (Justifications anatomiques des techniques de renforcement musculaire dans la rééducation du poignet) Kinesitherapie review 2013 ; 13(139) :36-42. Elsevier Masson

[18] BOUTAN M., MESPLIE G. 25 ans d'évolution en rééducation de la main. Kinésithérapie la Revue, 2010, numéro spécial n°100, Pages 53-56.

[32] CHAMMAS M., BEAUDON Ch., COULET B., DAUSSIN P.-A., ALLIEU Y. L'intervention de Kapandji-Sauvé- Technique, indications et résultats. Pathologie Traumatologie Radio-Ulnaire distale. Sous la direction de HERZBERG G. Edition Sauramps médical. p.182-195.

[24] CREPON F., DOUBRERE J.-F, VANDERTHOMMEN M., CASTEL-KREMER E., CADET G. Electrothérapie. Electrostimulation. EMC Kinésithérapie-Médecine physique-Réadaptation, 2007, 26-145-A-10, p.6-8.

[9] CRETEUR V., MADANI A., BRASSEUR J.-L. Imagerie du carré pronateur, Journal de Radiologue Diagnostique et Interventionnelle (2012) 93, 23-30, Revue Iconographique/ Echographie, Elsevier MASSON

[20] DEHAIL P., DUCLOS C., BARAT M., Electrostimulation et gain de force musculaire. Annales de Réadaptation de Médecine Physique 2008 ; 51 :441-51

[35] DELATRE O., COUSIN A. ; SERRA C., STRATAN L. Résection de la tête ulnaire sans stabilisation – Techniques et résultats. Pathologie Traumatologie Radio-Ulnaire distale. Sous la direction de HERZBERG G. dition Saurmps médical. p. 145-156.

[30] DELPRAT J., EHRLER S., MEYER J-C. Poignet et main : bilan articulaire. EMC (Elsevier SAS, Paris), Kinésithérapie-Médecine physique-Réadaptation, 26-008-D-10,2005, p.5.

[7] DUFOUR M., PILLU M., Biomécanique fonctionnelle. Membres-Tête-Tronc. Edition Masson.

[16] DUMONTIER C. La membrane interosseuse de l'avant-bras, Institut de la Main et SOS Mains Saint Antoine, Paris.

[13] FONTAINE C., WAVREILLE G., CHANTELOT C., LIVVERNEAUX P., OBERT L. Fracture de Galeazzi et ses équivalents. Cours européen de chirurgie de la main Montpellier. 2010 : 181-891.

[33] FRICK L., MOULIADE S., WAVREILLE G., MARES O., CHANTELOT C., FONTAINE C. Intérêt de l'intervention de Sauvé-Kapandji dans les séquelles de traumatisme du poignet et de l'avant-bras A propos de cas revus au recul moyen de 5 ans. Congrès annuel de la Société française de la chirurgie de la main/ Chirurgie de la main 27 (2008) 274-322 - CP048

[36] GOUILLY P., KERKOUR K. Thérapie manuelle du poignet. Formation : Thérapie Manuelle. Kinésithérapie La Revue 2007 ;(68-69) : p.53-57.

[12] HATTOMA N., RAFAI M., ZAHAR A., LARGAB A., TRAFEH M. Les lésions de l'articulation radio-cubitale distale associées aux fractures isolées de la diaphyse du radius, Acta Orthopaedica Belgica, Vol. 68-5, 2002 p476

[22] KAPANDJI A.I. Anatomie fonctionnelle. Physiologie de l'appareil locomoteur, tome 1. Schémas commentés de mécanique humaine. Membre supérieur. (6ème édition-2ème tirage), 2008. Edition Maloine. p. 116-119.

[17] LAULAN, OBERT L. Fracture de l'extrémité distale des deux os de l'avant-bras chez l'adulte. Encyclopédie Méd Chir. Appareil locomoteur 14-045-B-10, 2009, 16p

[26] LEDUC O. Drainage lymphatique manuel selon la « méthode Leduc ». EMC – Kinésithérapie-Médecine physique-Réadaptation 2014 ; 10(1) : 1-10 [Article 26-132-A-10]

[21] LEFEVRE Ch., LE NEN D., DUBRANA F., STINDEL E., HU W. Fractures des deux os de l'avant-bras chez l'adulte. Encyclopédie Chirurgicale (Editions Scientifiques et Médicales Elsevier SAS, Paris tous droits réservés), Appareil locomoteur, 14-044-A-10, 2003, 15 p.

[11] LERAT J.-L., Sémiologie Traumatologie, Membre Supérieur, Faculté Lyon-Sud

[14] LLUCH A., GARCIA-ELIAS M. Arthrodèse de l'articulation radio-ulnaire distale avec pseudarthrose de l'ulna distale : technique de Sauvé Kapandji, Encyclopédie Médico-Chirurgicale 44-345 (2004) Elsevier SAS

[28] MANSAT P. Traitement des fractures anciennes de l'extrémité distale des deux os de l'avant-bras. EMC (Elsevier Masson SAS, Paris), Techniques chirurgicales – Orthopédie-Traumatologie, 44-346, 2006.

[29] MANSAT P., AYEL J.-E, BONNEVIALLE N., RONGIERES M., MANSAT M., BONNEVIALLE P. Résultat à long terme des interventions de résection-stabilisation de l'ulna distal dans le traitement des altérations post-traumatique de la radio-ulnaire. Revue de chirurgie orthopédique et traumatologique (2010) 96,269-274.

[8] MESPLIE G. Rééducation de la main. Tome 1, Bilan diagnostique, techniques de rééducation et poignet traumatiques. Edition Sauramps Medical.

[15] MESPLIE G. Stabilité active de l'articulation radio-ulnaire distale : rôle du carré pronateur incidence en rééducation

[31] MESPLIE G. Stabilité de l'articulation radio ulnaire distale : quid du carré pronateur. Kinésithérapie la Revue 2007 ;(68-69) :58-62

[23] PIERRON G., LEROY A., DUPRE J.-M. Mobilisation passive des articulations périphériques. Editions Scientifiques et Médicales Elesevier SAS, 1995.

[6] RIFKIN D., MARC T. Bilan des fractures de Pouteau-Colles. Pratique des bilans. KS n°446, juillet 2004, p58.

[4] SARAGAGLIA D. Fractures des os de l'avant-bras, Traumatologie à l'usage de l'urgentiste. Edition Sauramps Medical.

[10] SCEPI M. Traumatisme de l'avant-bras et du poignet, EMC (Elsevier Masson SAS, Paris) 25-200-F-30, 2011.

[1] SOCIETE FRANCAISE DE REEDUCATION DE LA MAIN- GROUPE D'ETUDE DE LA MAIN ET DU MEMBRE SUPERIEUR EN ORTHESE ET REEDUCATION (GEMMSOR). Rééducation de la main et du poignet. Anatomie fonctionnelle et techniques. Edition Elsevier Masson, 2013. p4-5, p12, p62-65, p107

[3] TERRADE P., OVIEVE J.-M., CHAPIN-BOUSCARAT B.. Rééducation des lésions ostéoligamentaires des chaînes digitales. EMC. Edition Elsevier Masson, 2010.

[27] VOCHE Ph., VAN OVERSTRAETEN L., MERLE M. Correction des désordres post-traumatiques de l'articulation radio-ulnaire distale par intervention de Sauvé-Kapandji. Revue de Chirurgie Orthopédique et Traumatologique. Vol 79, N°6 – octobre 1993, p.464

[34] WILLIOT A., HERARD J., LE DU C., LAULAN J. Comparaison des résultats subjectifs des interventions de Darrach et de Sauvé Kapandji. Congrès annuel de la Société française de chirurgie de la main/ Chirurgie de la main 28 (2009) 386-439 – CP068

[A] http://www.isamms.com/

ANNEXE I
Compte rendu opératoire du 18/12/2013

ARTHROPOLE

CHIRURGIE ORTHOPEDIQUE - TRAUMATOLOGIE

Docteur F

Monsieur G

Bayonne, le 05/06/2014

FRACTURE TIERS DISTAL RADIUS GAUCHE
REDUCTION ET OSTÉOSYNTHESE PAR PLAQUE

Le 18/12/2013 à la Polyclinique Aguiléra - Biarritz

Chirurgien : Docteur F Aide

Anesthésiste : Docteur B
Code CCAM :

Sous anesthésie loco-régionale, en décubitus dorsal, garrot pneumatique gonflé au bras
Voie d'abord antérolatérale de Henry
Incision de la peau et des tissus sous cutanés
Incision de la gaine du fléchisseur radial du carpe qui est récliné en dedans
Incision de l'aponévrose du long fléchisseur du pouce qui est récliné en dedans
Désinsertion du long fléchisseur du pouce et du carré pronateur
Abord du foyer de fracture
Lavage et curetage du foyer de fracture
Réduction de la fracture maintenue par deux daviers
Ostéosynthèse par une vis de diamètre 3,5 en compression puis par une plaque VARIAX (STRYKER)
Contrôle scopique face et profil satisfaisant
Lavage et fermeture en deux plans sur un drain de redon aspiratif
Surjet de vicryl rapid 3,0 sur la peau
Pansement
Immobilisation par attelle plâtrée BABP

ARTHROPOLE 6 chemin de Marouette Bât Bigarrena 64100 BAYONNE TÉL : 05 59 59 15 59 FAX : 05 59 63 29 87

ANNEXE II
Compte rendu opératoire du 22/04/2014

ARTHROPOLE

CHIRURGIE ORTHOPEDIQUE - TRAUMATOLOGIE

Docteur G

Monsieur G

Bayonne, le 05/06/2014

Patient présentant une LUXATION FIXEE DORSALE DE LA TETE ULNAIRE AU NIVEAU DU POIGNET GAUCHE DANS LES SUITES D'UNE FRACTURE DE GALEAZZI TRAITEE 4 MOIS AUPARAVANT : INDICATION D'INTERVENTION DE SAUVE KAPANDJI AVEC ARTHRODESE RADIO-ULNAIRE INFERIEURE, OSTEOTOMIE DU CUBITUS ET SYNOVECTOMIE RADIO-ULNAIRE INFERIEURE

Décision médicale réalisée après information et accord du patient

Le 22/04/2014 à la Polyclinique Aguiléra - Biarritz

Chirurgien : Docteur G
Aide opératoire :
Code CCAM : MGMA002 + MGFA002
Anesthésiste : Docteur H
Médecin traitant : Docteur Dr D

Sous anesthésie loco-régionale et garrot pneumatique gonflé à 250 mm de mercure pendant 45 mn, préparation cutanée selon le protocole du CLIN.
Incision dorso-ulnaire de 7 cm en regard de la tête de l'ulna.
Libération du tendon extenseur ulnaire du carpe qui est mis sur lacs.
Ouverture de l'articulation radio-ulnaire inférieure.
Synovectomie élargie.
Mise en place d'une broche de 15/10ème dans la tête de l'ulna pour jouer le rôle de Joystick.
Ostéotomie à 15 mm de la tête de l'ulna permettant de mobiliser cette dernière et de réaliser une résection complète du cartilage à l'aide de la pince gouge.
On réalise également un avivement complet de la surface ulnaire au niveau du radius afin de permettre une bonne fusion osseuse.
Recoupe de l'ulna à 1 cm pour éviter une consolidation secondaire avec intercalage du muscle carré pronateur qui est suturé par 3 points de Vicryl 3/0 sur l'extenseur ulnaire du carpe.
L'arthrodèse est réalisée à l'aide d'une vis en compression diamètre 3/5, longueur 36 mm associée à une broche de 15/10ème anti-rotation.
Contrôle scopique de face et de profil satisfaisant.
Lavage du site opératoire.
Fermeture de la capsule par des points de Vicryl 3/0 et fermeture de la peau en deux plans avec un surjet de Vicryl rapide 3/0 sur la peau.
Pansements compressifs.
Une orthèse de repos amovible sera mise en place pour une dizaine de jours avec rééducation précoce.

ARTHROPOLE 6 chemin de Marouette Bât Bigarrena 64100 BAYONNE TÉL : 05 59 59 15 59 FAX : 05 59 63 29 87

ANNEXE III
Test de vitropression ou de recoloration cutanée

Ce test s'effectue à l'aide d'une lame ou d'une lentille transparente, couplée à un chronomètre. Il mesure le temps de recoloration cicatriciel après une pression verticale maintenue. Un temps de recoloration court, inférieur à 3 secondes signera une activité inflammatoire de la cicatrice. Plus ce temps de recoloration est court, plus intense est l'activité inflammatoire. A partir et au-dessus de 3 secondes, le test est considéré comme normal. Un temps de recoloration atteignant 2 secondes autorisera le massage de la lésion. [1]

ANNEXE IV

Radiographie M. G du 17/12/2013

ANNEXE V

Radiographie M. G du 18/12/2013

ANNEXE VI

Scanner M. G du 25/02/2014

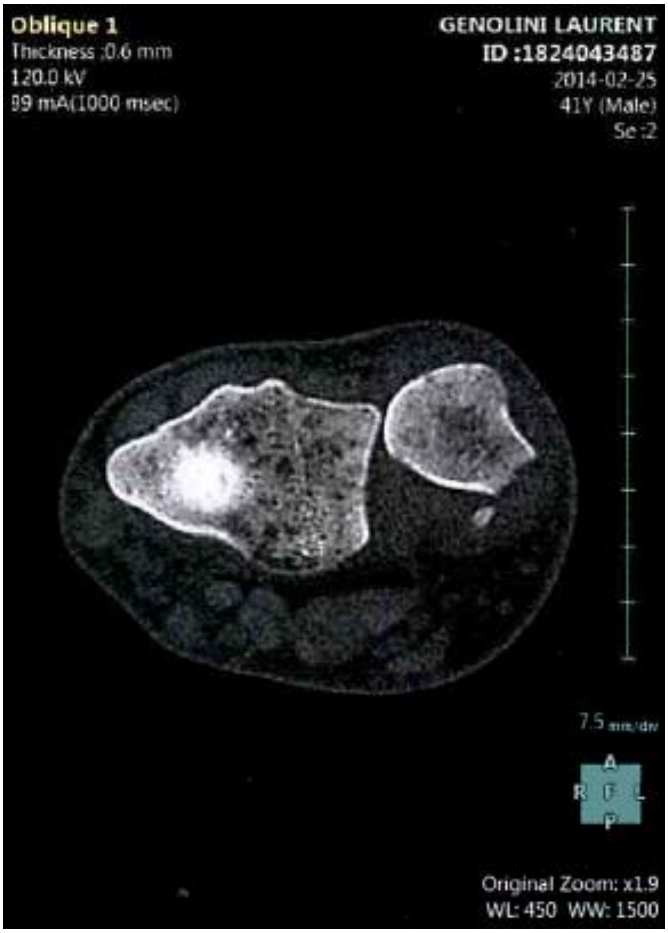

ANNEXE VII

Radiographie M. G du 22/04/2014

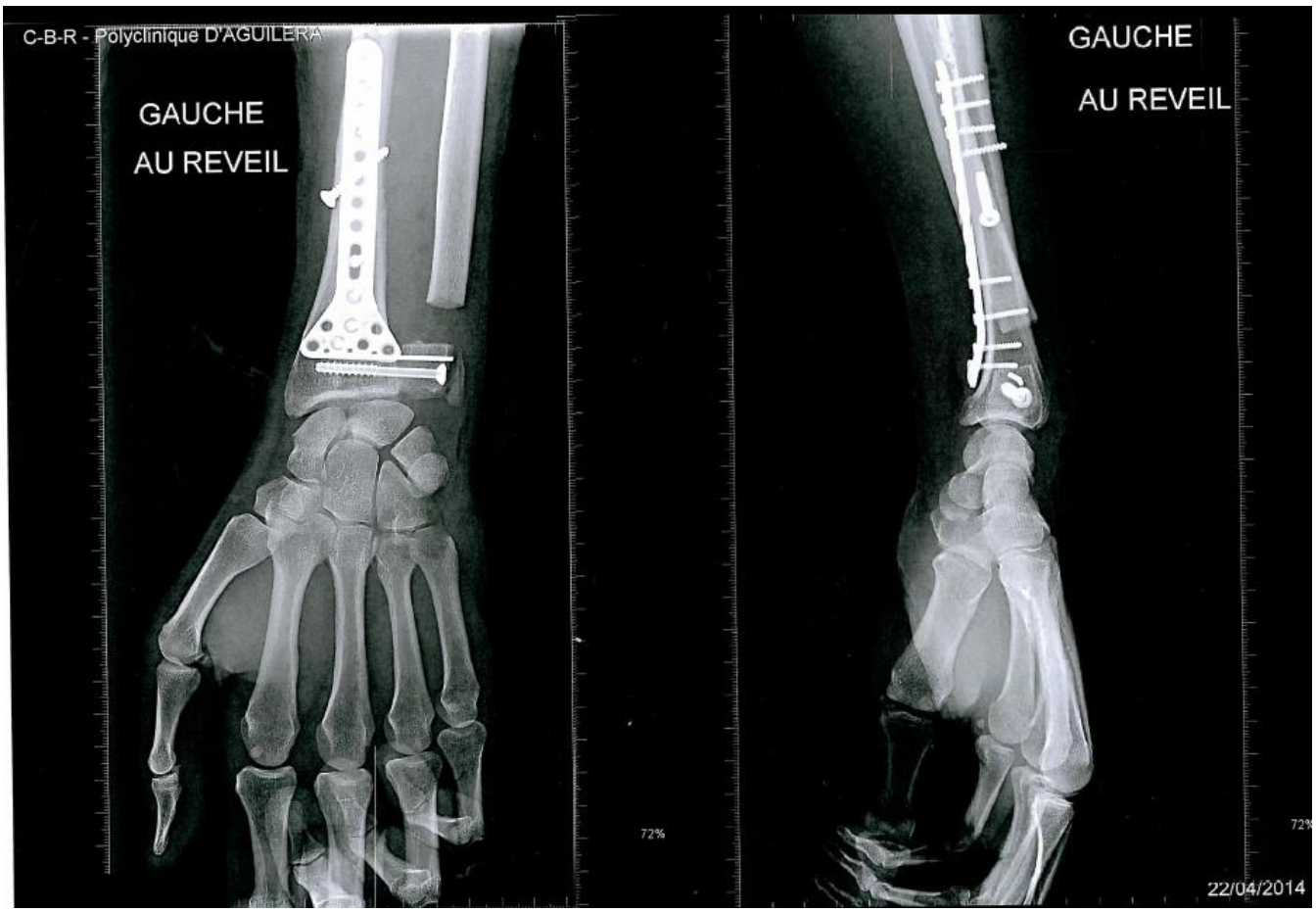

ANNEXE VIII
Quick DASH M. G du 02/06/14

02/06/14

Quick DASH

Veuillez évaluer vos possibilités d'effectuer les activités suivantes au cours des 7 derniers jours en entourant le chiffre placé sous la réponse appropriée

		Aucune difficulté	Difficulté légère	Difficulté moyenne	Difficulté importante	Impossible
1.	Dévisser un couvercle serré ou neuf	1	2	3	4	5
2.	Effectuer des tâches ménagères lourdes (nettoyage des sols ou des murs)	1	2	3	4	5
3.	Porter des sacs de provisions ou une mallette	1	2	3	4	5
4.	Se laver le dos (les cheveux)	1	2	3	4	5
5.	Couper la nourriture avec un couteau	1	2	3	4	5
6.	Activités de loisir nécessitant une certaine force ou avec des chocs au niveau de l'épaule du bras ou de la main. (bricolage, tennis, golf, etc..)	1	2	3	4	5

		Pas du tout	Légèrement	Moyennement	Beaucoup	Extrêmement
7.	**Pendant les 7 derniers jours**, à quel point votre épaule, votre bras ou votre main vous a-t-elle gêné dans vos relations avec votre famille, vos amis ou vos voisins ? (entourez une seule réponse)	1	2	3	4	5

		Pas du tout limité	Légèrement limité	Moyennement limité	Très limité	Incapable
8.	Avez-vous été limité dans votre travail ou une de vos activités quotidiennes habituelles en raison de problèmes à votre épaule, votre bras ou votre main?	1	2	3	4	5

en arrêt de trav

Veuillez évaluer la sévérité des symptômes suivants **durant les 7 derniers jours.** (entourez une réponse sur chacune des lignes)		Aucune	Légère	Moyenne	Importante	Extrême
9.	Douleur de l'épaule, du bras ou de la main	1	2	3	4	5
10.	Picotements ou fourmillements douloureux de l'épaule, du bras ou de la main	1	2	3	4	5

		Pas du tout perturbé	Un peu perturbé	Moyennement perturbé	Très perturbé	**Tellement perturbé que je ne peux pas dormir**
11.	**Pendant les 7 derniers jours**, votre sommeil a-t-il été perturbé par une douleur de votre épaule, de votre bras ou de votre main ? (entourez une seule réponse)	1	2	3	4	5

Score = 31/55 ⇒ Déficit fonctionnel = 45,45%

Le score *Quick*DASH n'est pas valable s'il y a plus d'une réponse manquante.

Calcul du score du ***Quick***DASH = **([<u>somme des n réponses</u>] - 1) X 25, où n est égal au nombre de réponses.**

ANNEXE IX

Table de cotation questionnaire Quick DASH

Réseau Prévention Main
Ile de France

Questionnaire QUICK DASH
Résultats

Score de 11 à 55	Converti sur 100
11	0
12	2,27
13	4,55
14	6,82
15	9,09
16	11,36
17	13,64
18	15,91
19	18,18
20	20,45
21	22,73
22	25
23	27,27
24	29,55
25	31,82
26	34,09
27	36,36
28	38,64
29	40,91
30	43,18
31	45,45
32	47,73
33	50
34	52,27
35	54,55
36	56,82
37	59,09
38	61,36
39	63,64
40	65,91
41	68,18
42	70,45
43	72,73
44	75
45	77,27
46	79,55
47	81,82
48	84,09
49	86,36
50	88,64
51	90,91
52	93,18
53	95,45
54	97,73
55	100

ANNEXE X

Les trois grands types de courants d'électrostimulation [24]

Paramètres	Courants types	Propriétés	Indications
BF BI Basse fréquence 50 à 100 Hz Basse intensité		Antalgique par *gate control* (durée d'impulsion ≤ 0,1 ms)	Douleurs localisées
TBF IE Très basse fréquence 2 à 8 Hz Intensité élevée	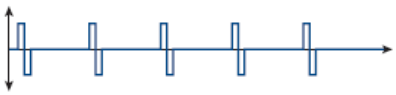	Antalgique par libération d'endorphines (durée d'impulsion : 0,2 à 2 ms) Excitomoteur par secousses élémentaires (durée d'impulsion : 0,1 à 0,6 ms)	Douleurs diffuses Éveil musculaire
BF IT Basse fréquence 20 à 80 Hz Intensité suffisante pour tétaniser		Excitomoteur tétanisant (durée d'impulsion : 0,1 à 0,6 ms)	Amyotrophies Renforcement musculaire

[d'après F. CREPON, J.-F. DOUBRERE, M. VANDERTHOMMEN, E. CASTEL-KREMER, G. CADET. Electrothérapie. Electrostimulation. EMC (Elsevier Masson SAS, Paris), Kinésithérapie-Médecine physique-Réadaptation, 26-145-A-10, 2007, p.7]

ANNEXE XI

Quick DASH M. G du 20/06/14

20/06/14

Quick DASH

Veuillez évaluer vos possibilités d'effectuer les activités suivantes au cours des 7 derniers jours en entourant le chiffre placé sous la réponse appropriée

		Aucune difficulté	Difficulté légère	Difficulté moyenne	Difficulté importante	Impossible
1.	Dévisser un couvercle serré ou neuf	1	2	3	4	5
2.	Effectuer des tâches ménagères lourdes (nettoyage des sols ou des murs)	1	2	3	4	5
3.	Porter des sacs de provisions ou une mallette	1	2	3	4	5
4.	Se laver le dos (les cheveux)	1	2 Douleur encore	3	4	5
5.	Couper la nourriture avec un couteau	1	2	3	4	5
6.	Activités de loisir nécessitant une certaine force ou avec des chocs au niveau de l'épaule du bras ou de la main. (bricolage, tennis, golf, etc..)	1	2	3	4	5

		Pas du tout	Légèrement	Moyennement	Beaucoup	Extrêmement
7.	**Pendant les 7 derniers jours**, à quel point votre épaule, votre bras ou votre main vous a-t-elle gêné dans vos relations avec votre famille, vos amis ou vos voisins ? (entourez une seule réponse)	1	2	3	4	5

		Pas du tout limité	Légèrement limité	Moyennement limité	Très limité	Incapable
8.	Avez-vous été limité dans votre travail ou une de vos activités quotidiennes habituelles en raison de problèmes à votre épaule, votre bras ou votre main?	1	2	3	4	5

Veuillez évaluer la sévérité des symptômes suivants **durant les 7 derniers jours.** (entourez une réponse sur chacune des lignes)		Aucune	Légère	Moyenne	Importante	Extrême
		19/06/14 = D ponctuelle à la supination (+ décharge)				
9.	Douleur de l'épaule, du bras ou de la main	1	2	3	4	5
10.	Picotements ou fourmillements douloureux de l'épaule, du bras ou de la main	1	2	3	4	5

		Pas du tout perturbé	Un peu perturbé	Moyennement perturbé	Très perturbé	**Tellement perturbé que je ne peux pas dormir**
11.	**Pendant les 7 derniers jours**, votre sommeil a-t-il été perturbé par une douleur de votre épaule, de votre bras ou de votre main ? (entourez une seule réponse)	1	2	3	4	5

Score = 19 ⇒ Déficit fonctionnel = 18,18 %

Le score *Quick*DASH n'est pas valable s'il y a plus d'une réponse manquante.

Calcul du score du ***Quick***DASH = ([**somme des n réponses**] - 1) X 25, **où n est égal au nombre de réponses.**